

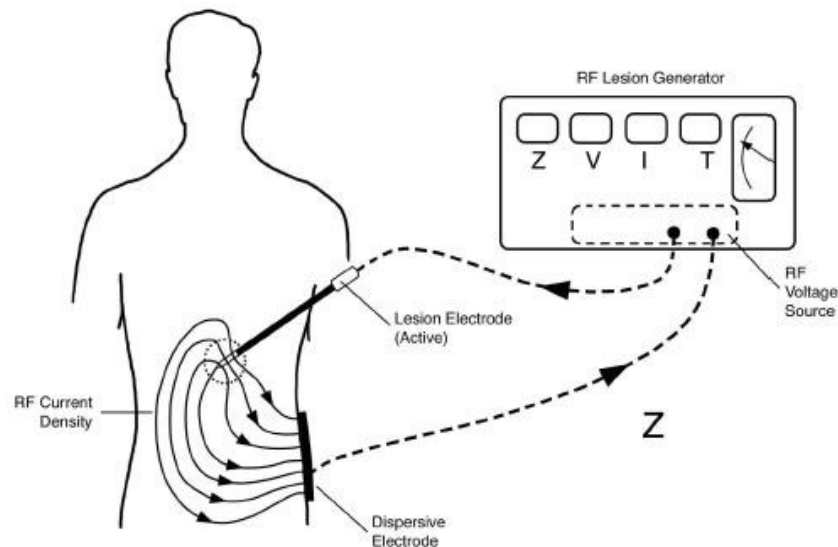
MULTIMODULAIRE OPLEINDING PIJN RADIOFREQUENTE TECHNIEKEN

THIBAUT VANNESTE



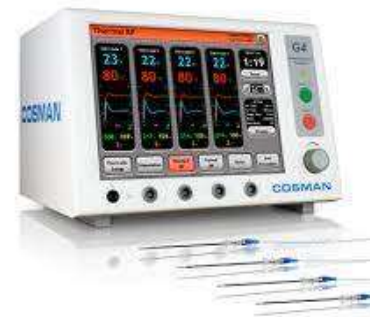Wat is een radiofrequente behandeling (RF)?

- Hoge frequente elektrische stroom in nabijheid een zenuwstructuur
- Verandering weefsels → verandering pijngeleiding



Benodigdheden

- Generator
- Introductor/naald
- Probe
- Grondplaat





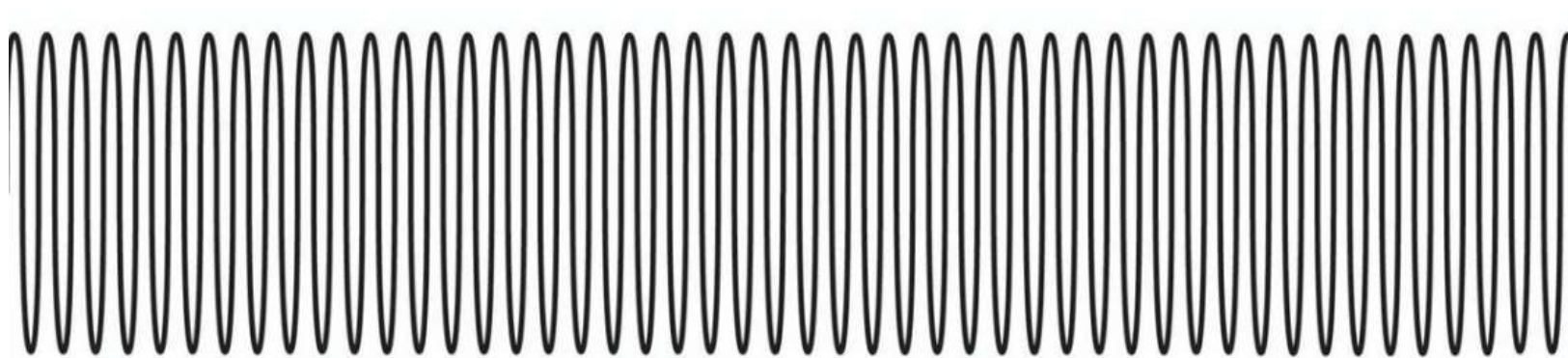
Verschillende vormen

- Conventionele RF
- Pulsed RF
- Cooled RF
- Bipolair RF

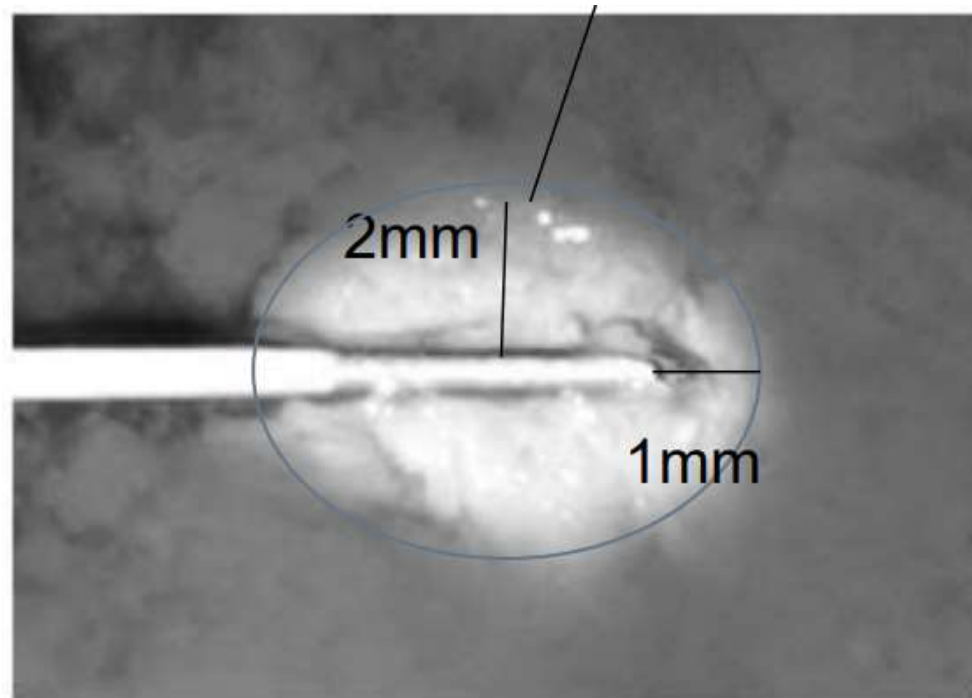


1. Conventionele RF

- Sinds jaren 1930
- Continue toediening hoog frequente elektrische stroom
- Warmteproductie (70-80°C) > elektrisch veld
- Zenuwschade

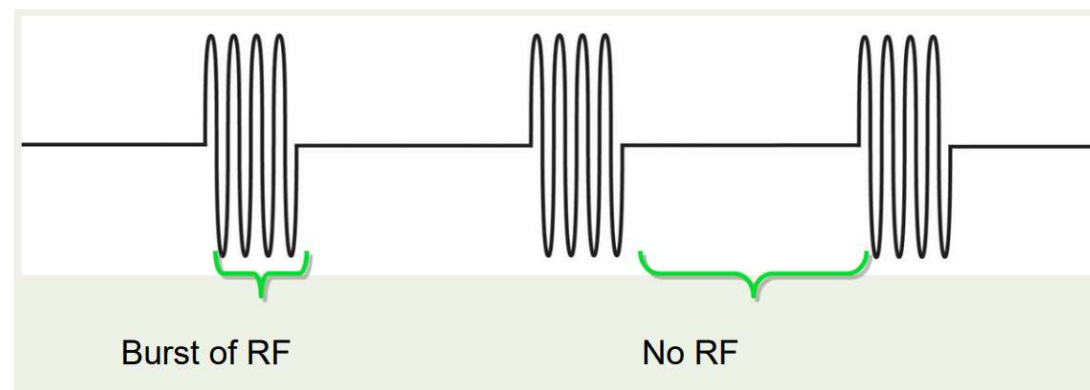
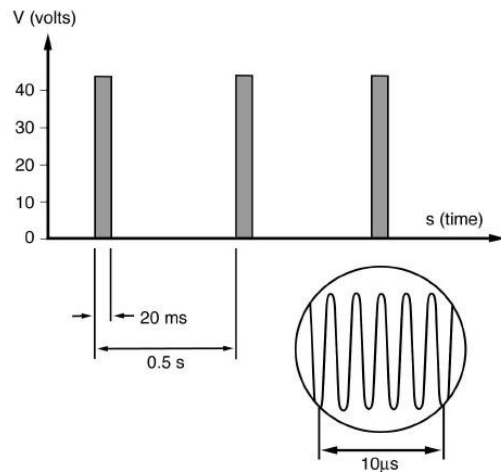


1. Conventionele RF

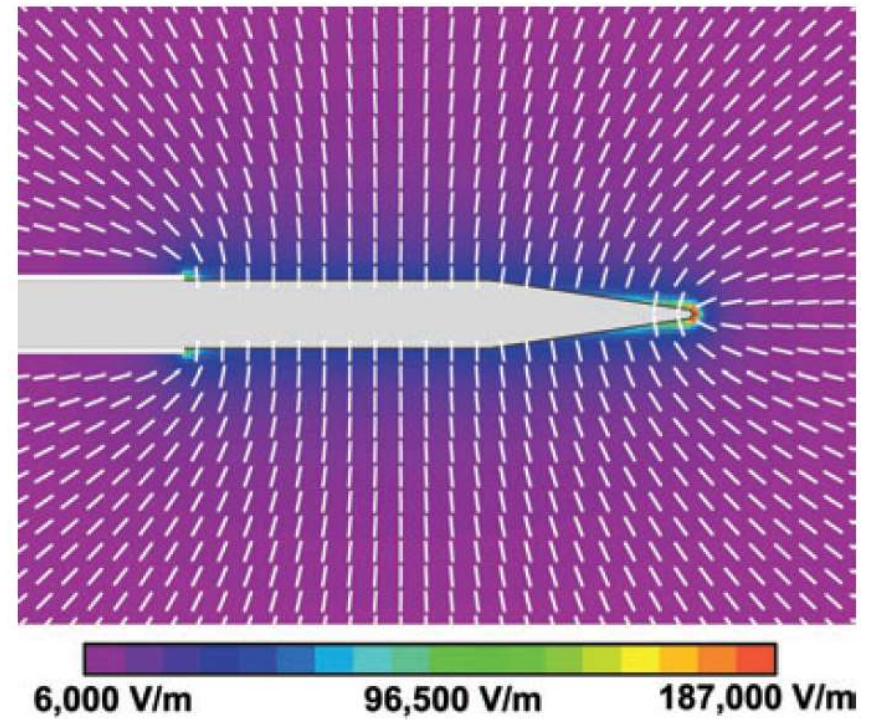
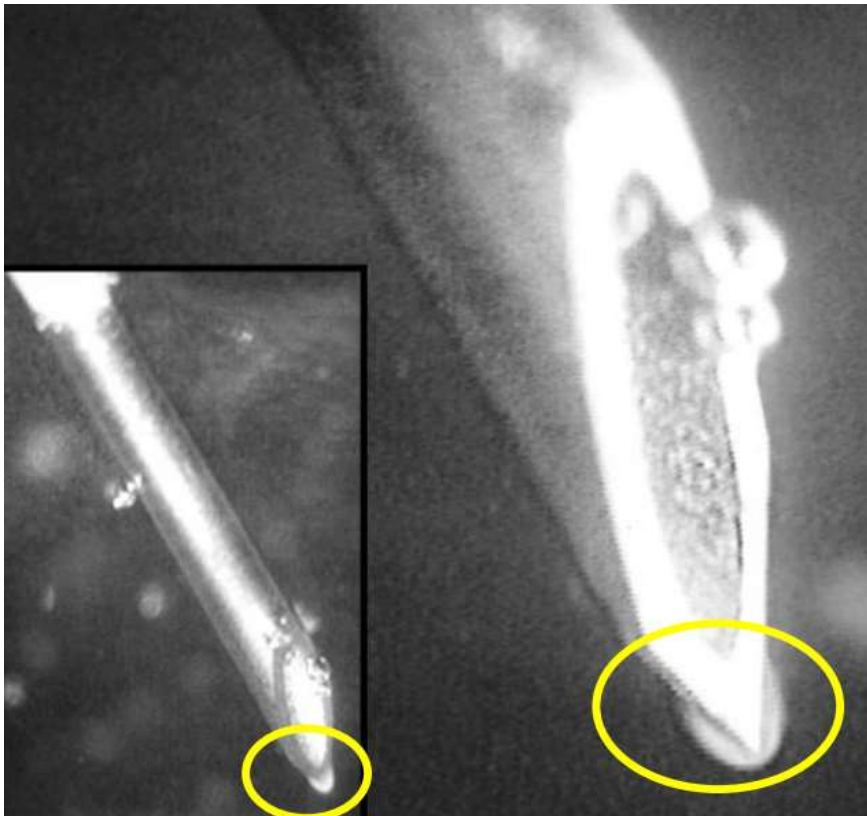


2. Pulsed RF

- Sinds jaren 1998
- Pulsen van hoog frequente elektrische stroom, gevolgd door een stille periode (wash-out fase)
- Elektrisch veld > warmteproductie (42°C)
- Minder zenuwschade



2. Pulsed RF





2. Pulsed RF

- Biologisch effect

Dorsal horn :

↗ C-Fos

↗ Met-enkephalinen

↘ ERK, TNF- α

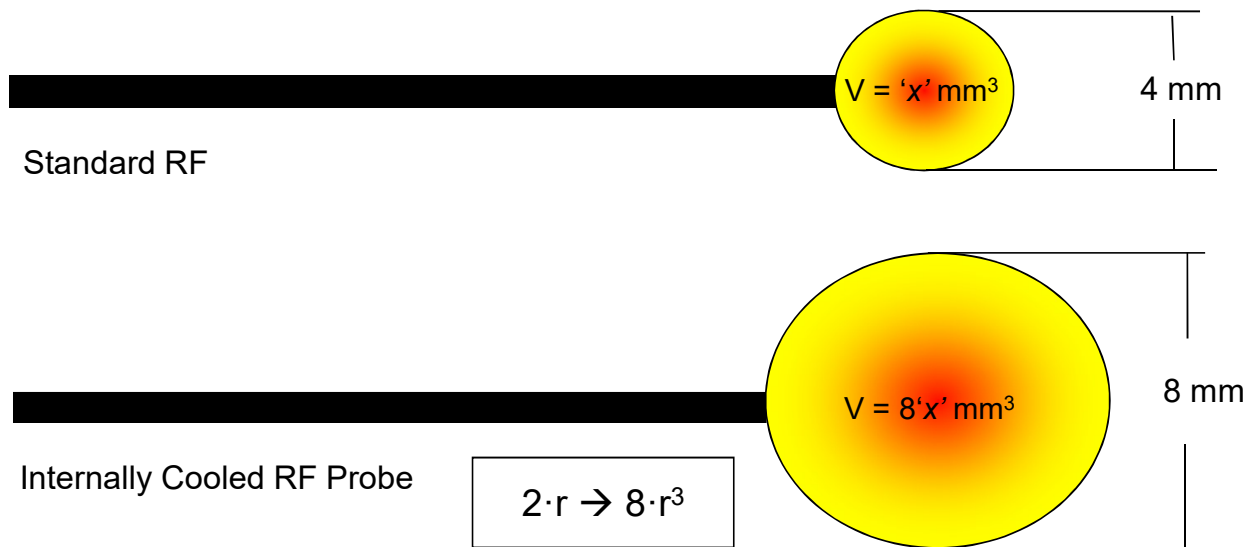
↘ OX-42, p38, IGF-2
(microglia)



3. Cooled RF

- Continue toediening van hoog frequente elektrische stroom, terwijl de naaldtip gekoeld wordt.
- Elektrisch veld + warmteproductie (60-80°C)
- Meer zenuwschade

Principe en lesie grootte cooled RF




- Internal cooling doubles the lesion radius and increases the lesion volume by a factor of 8



Conventional RF

Cooled RF



Testing performed in chicken (37°C) for 3:00 at a set temperature of 70 °C. Electrode: 18 Gauge, 4mm active tip.



Interventionele behandeling zinvol?

- Goede patiënten selectie
- Onderdeel multidisciplinaire aanpak
- Biopsychosociaal model
- Radiofrequente technieken – chronische pijn <-> subacuut



Diagnostische blokkade

Als een bepaalde structuur als **bron** van de **pijn** wordt beschouwd, kan deze hypothese getest worden door het **blokkeren** van de structuur zelf of de bezenuwning hiervan.



Diagnostische blokkade

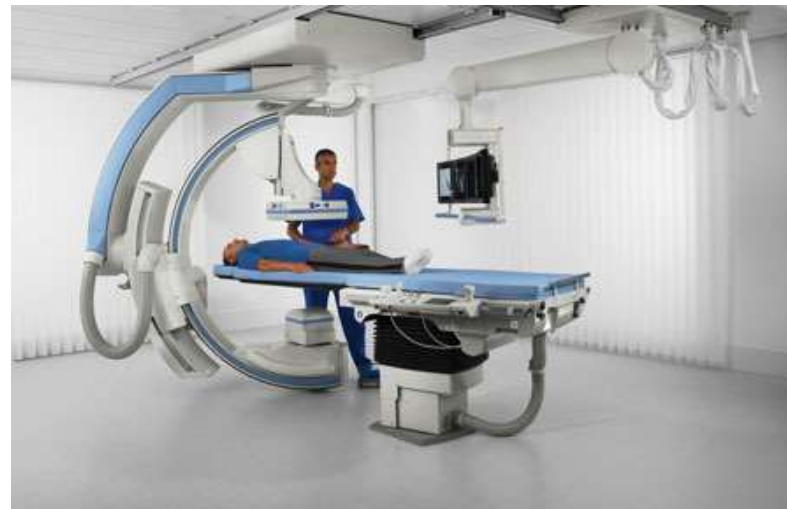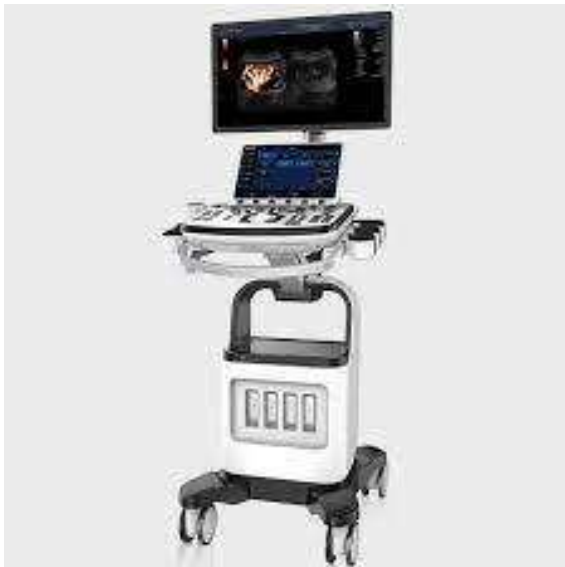Beperkingen:

- Vals positief
- Vals negatief

- > laag volume lokale anesthetica
- > contrast: controle juiste locatie, vermijden vasculaire opname
- > dubbele blokkade, sham, verschillende LA,...

Beeldvorming

- Fluoroscopie
- Echografie



Veiligheid

- EBM richtlijnen
- Dagziekenhuis
- Radioprotectie
- Dosimeter





Targets?



Wervelkolom gerelateerde pijn - lumbaal

Pijnsyndromen

- Lumbalgie
 - Degeneratief
 - Reumatisch
 - Overbelasting
- Lumboischialgie
 - Discoradiculair conflict
 - Neuroforaminele stenose



Wervelkolom gerelateerde pijn - lumbaal

- Uitsluiten rode vlaggen!
- Multifactorieel – multidisciplinair
- Ergonomie – rugrevalidatie



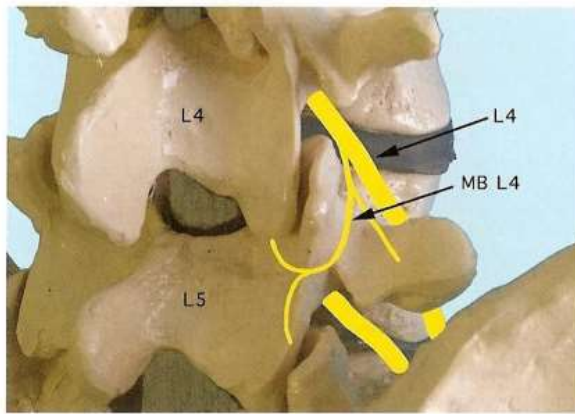
Wervelkolom gerelateerde pijn - lumbaal

Pijnbronnen

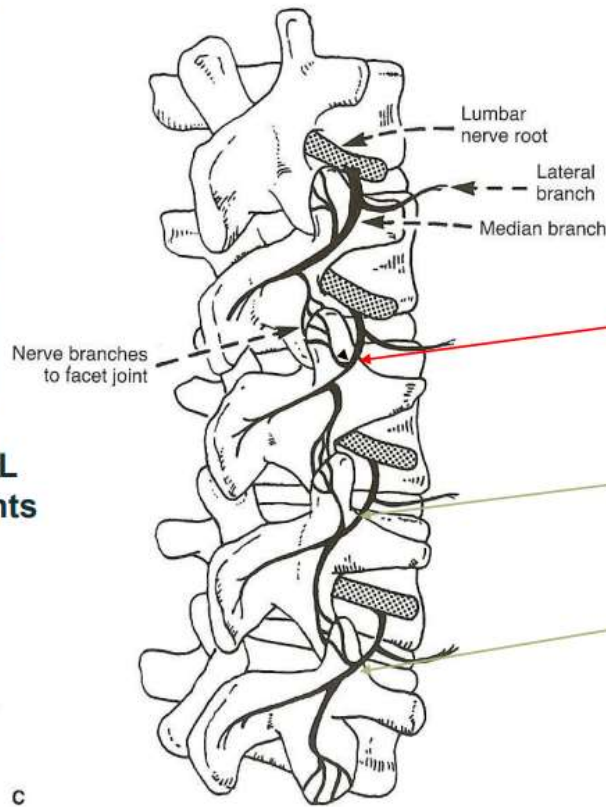
- **Facet - RF**
- **SIG - RF**
- **Zenuwwortel - PRF**
- Discogeen
- Spieren
- Ligamenten



Wervelkolom gerelateerde pijn - lumbaal



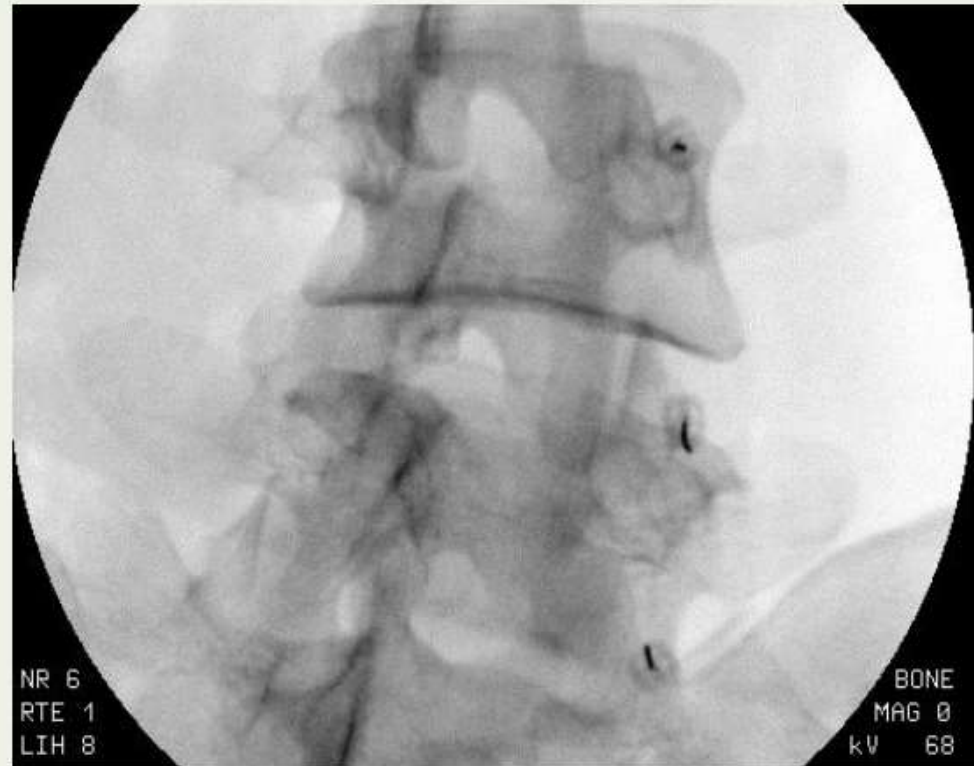THE LUMBAR MEDIAL BRANCH : target points



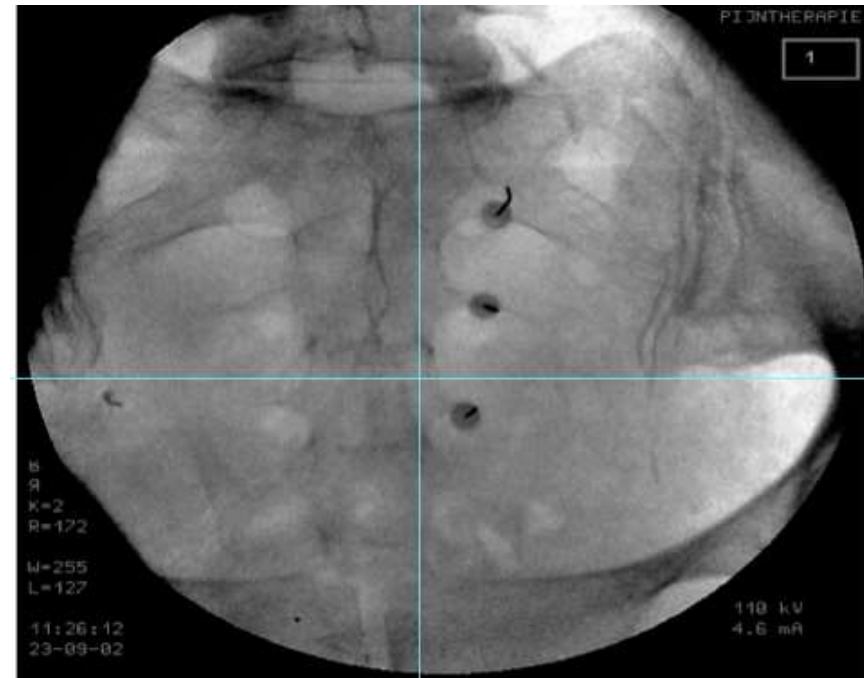
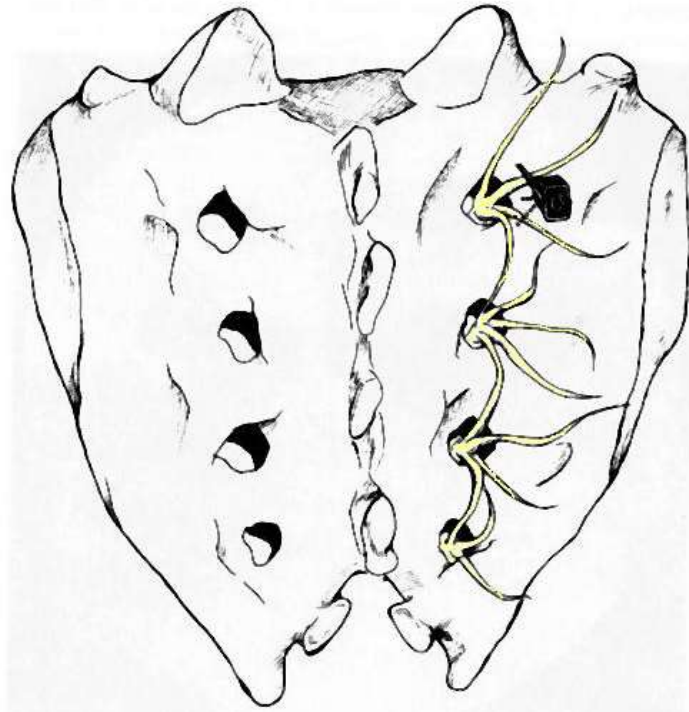
c

Wervelkolom gerelateerde pijn - lumbaal

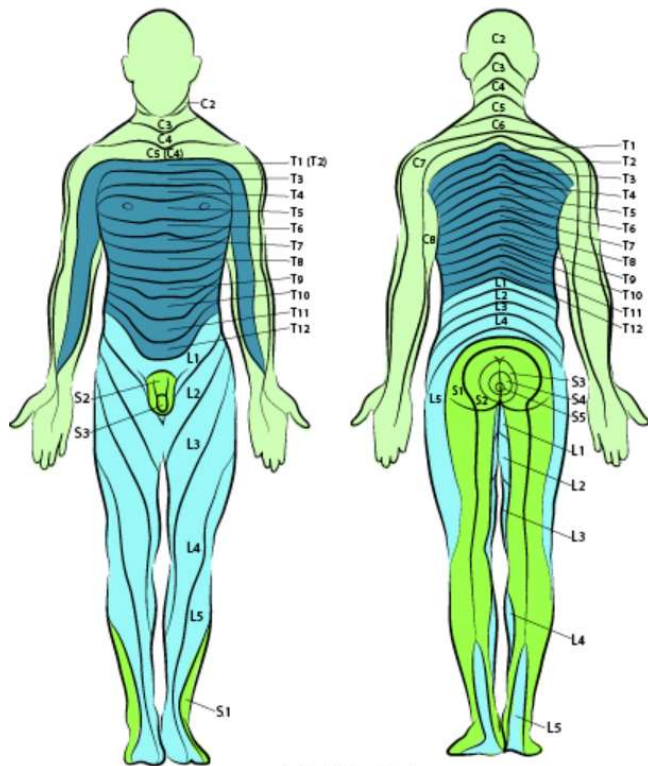
Medial
branch
facet



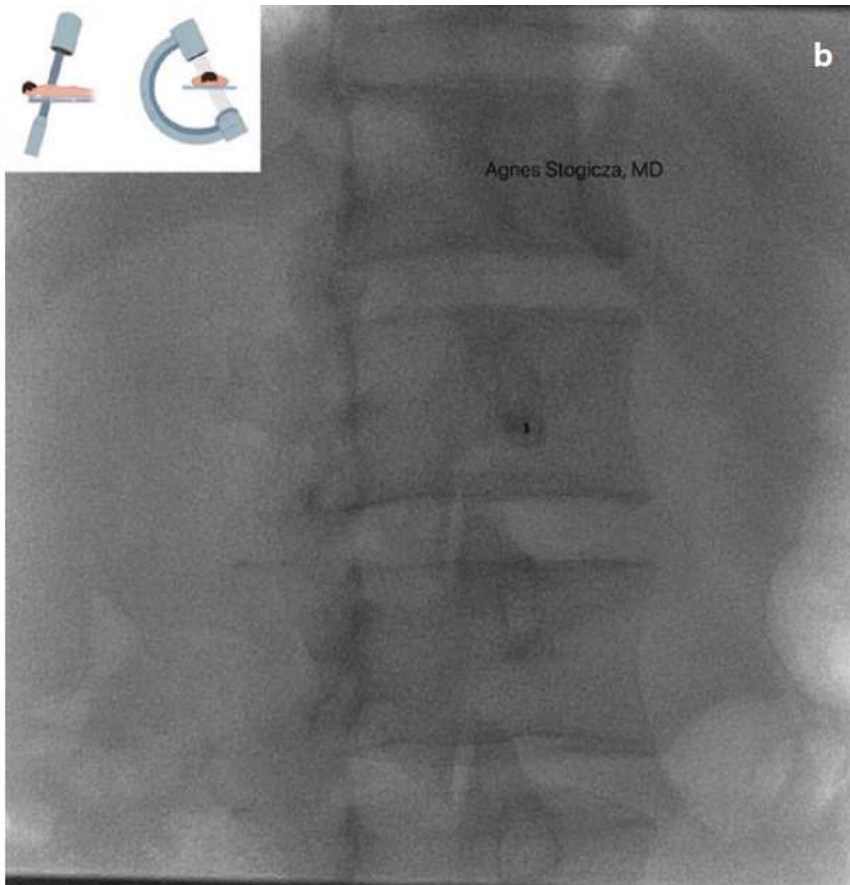
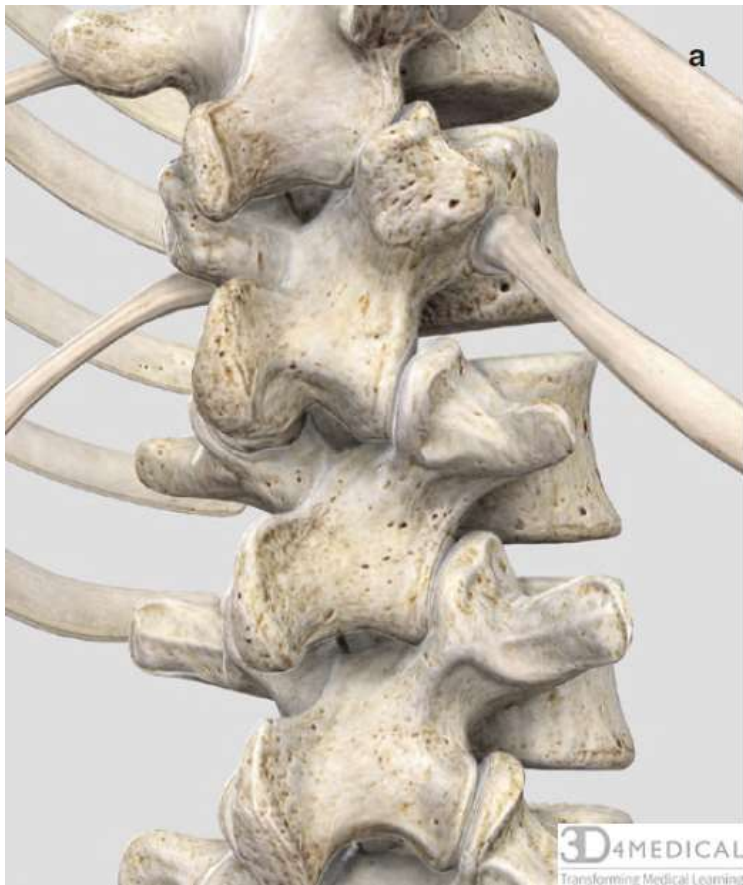
Wervelkolom gerelateerde pijn - lumbaal



Wervelkolom gerelateerde pijn - lumbaal

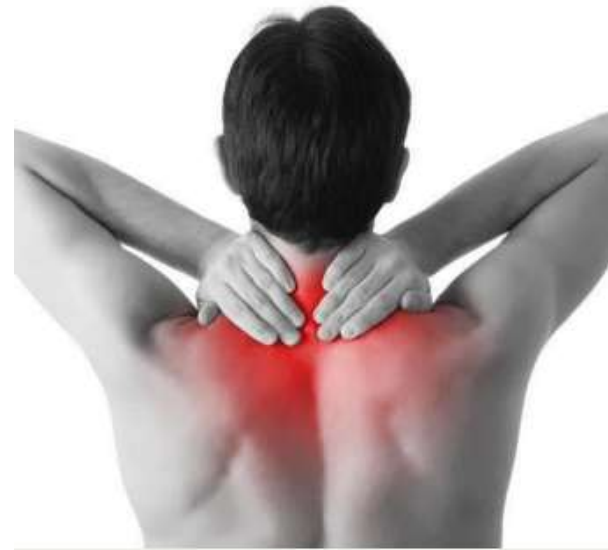

Wervelkolom gerelateerde pijn - lumbaal



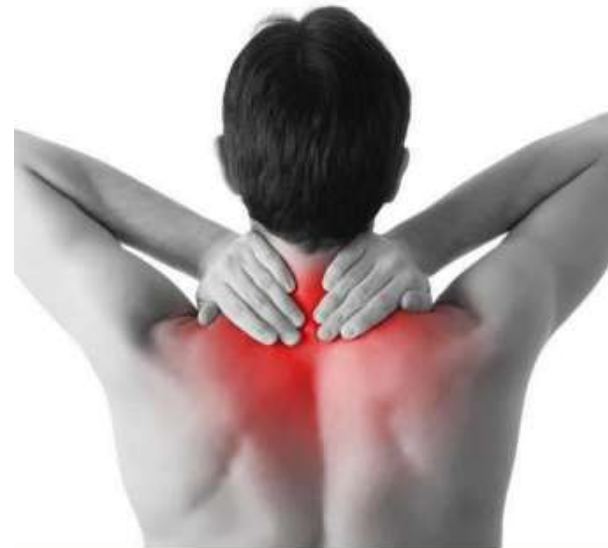Wervelkolom gerelateerde pijn - cervicaal

- Pijnsyndromen
 - Cervicalgie
 - Whiplash associated disorder
 - Degeneratief
 - Cervicobrachialgie
 - Discoradiculair conflict
 - Neuroforaminele stenose
 - Cervicogene hoofdpijn

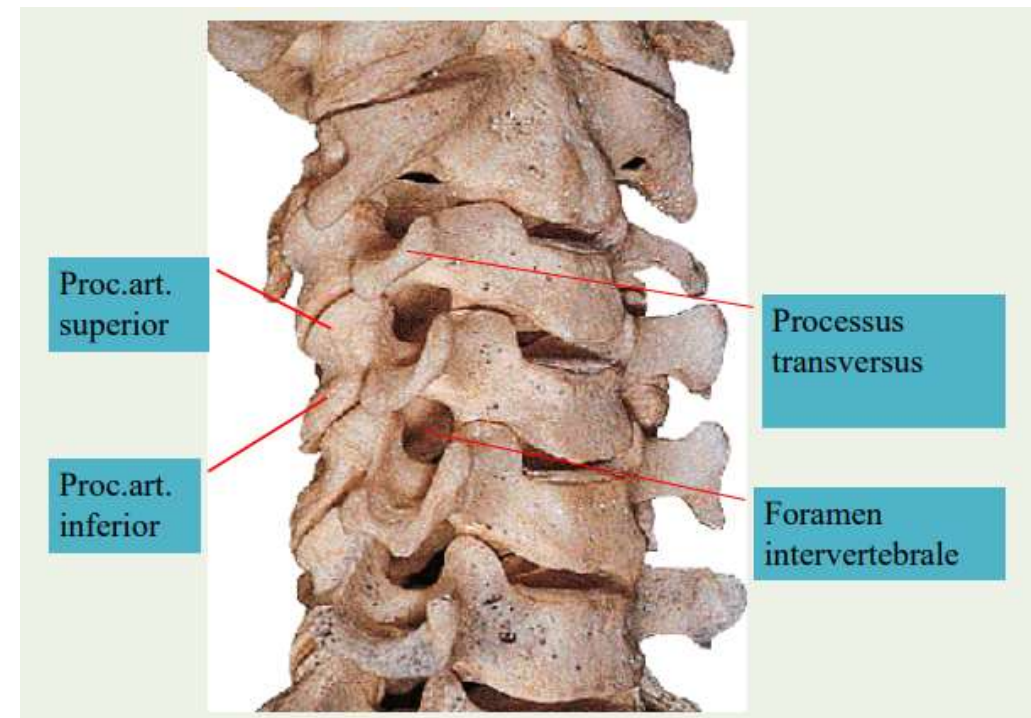
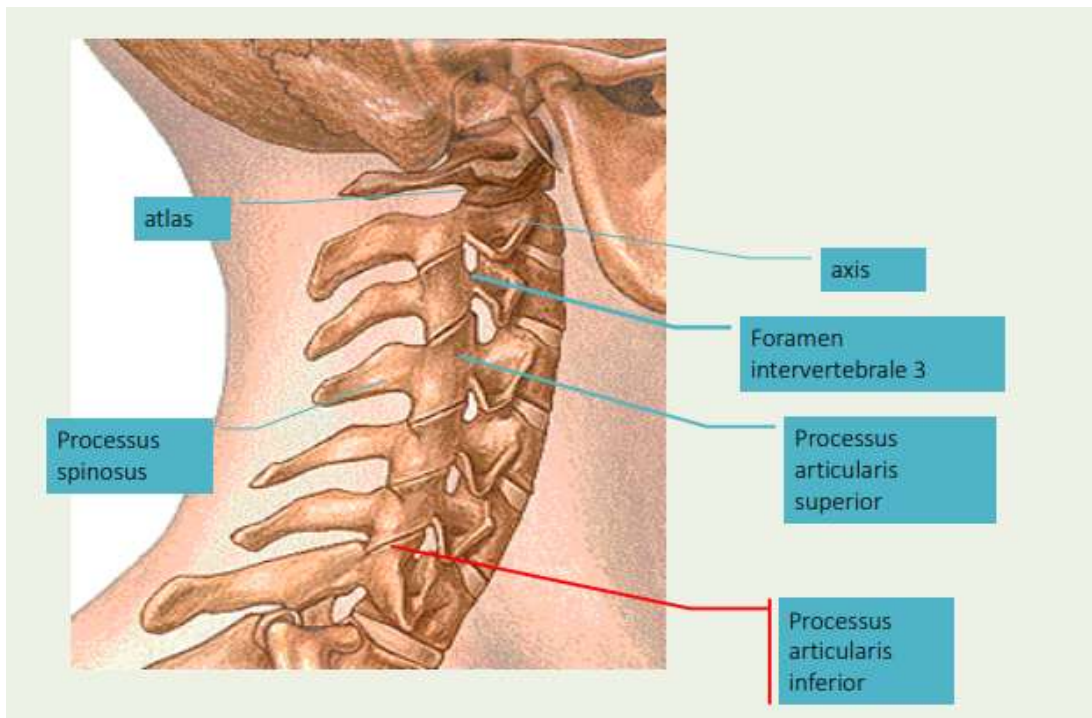


Wervelkolom gerelateerde pijn - cervicaal

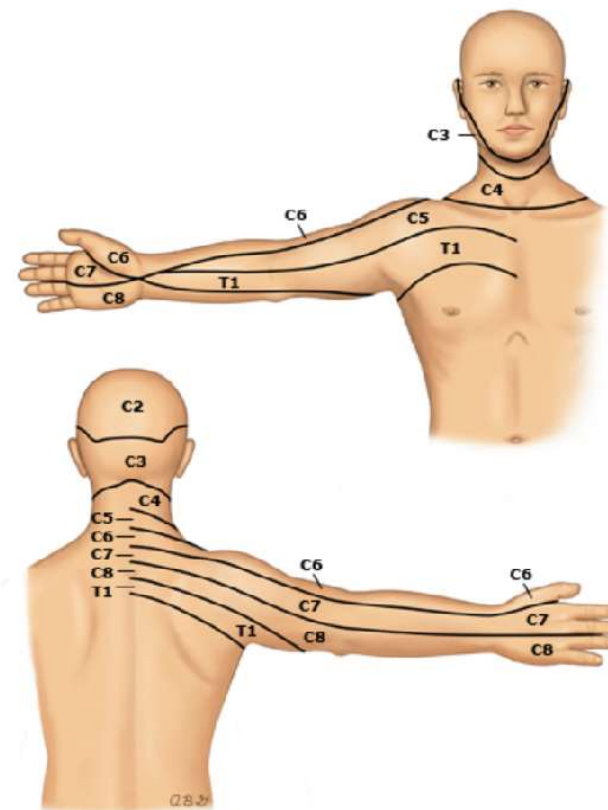
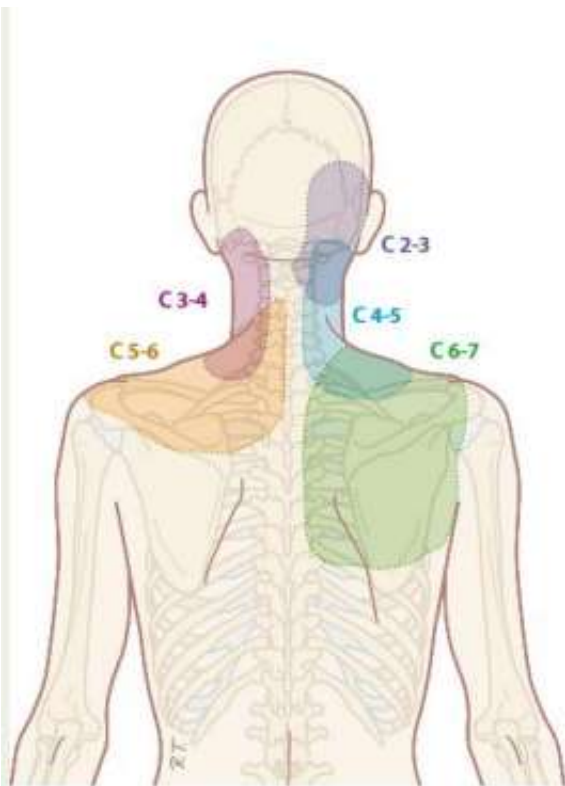
- Pijnbronnen
 - **Facet**
 - **Zenuwwortel**
 - Discogeen
 - Spieren
 - Ligamenten



Wervelkolom gerelateerde pijn - cervicaal

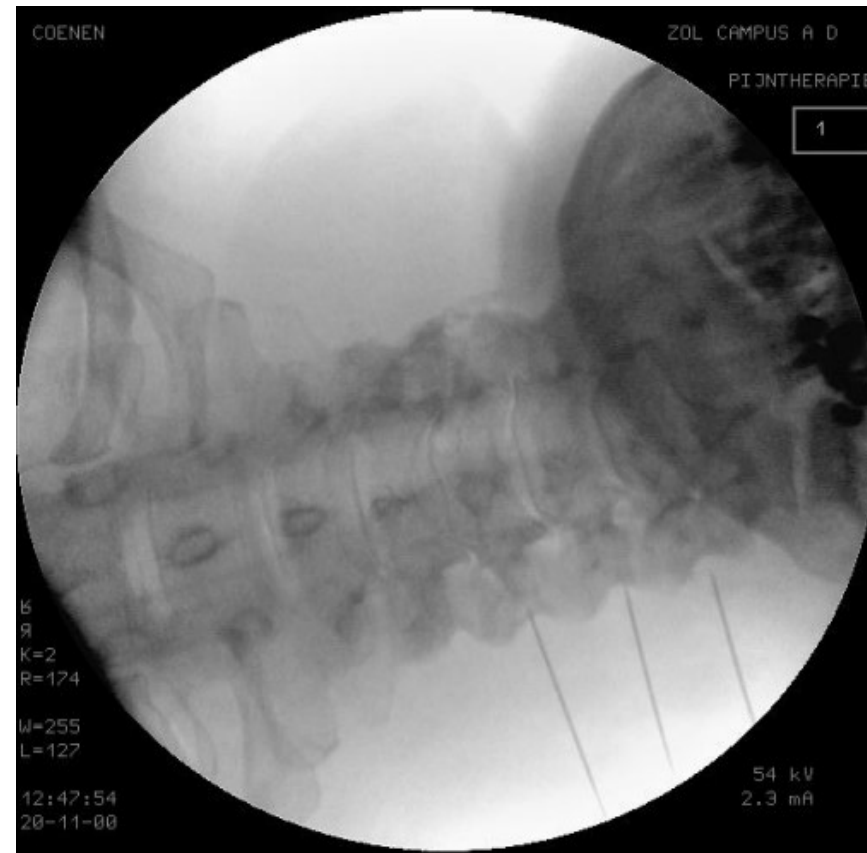
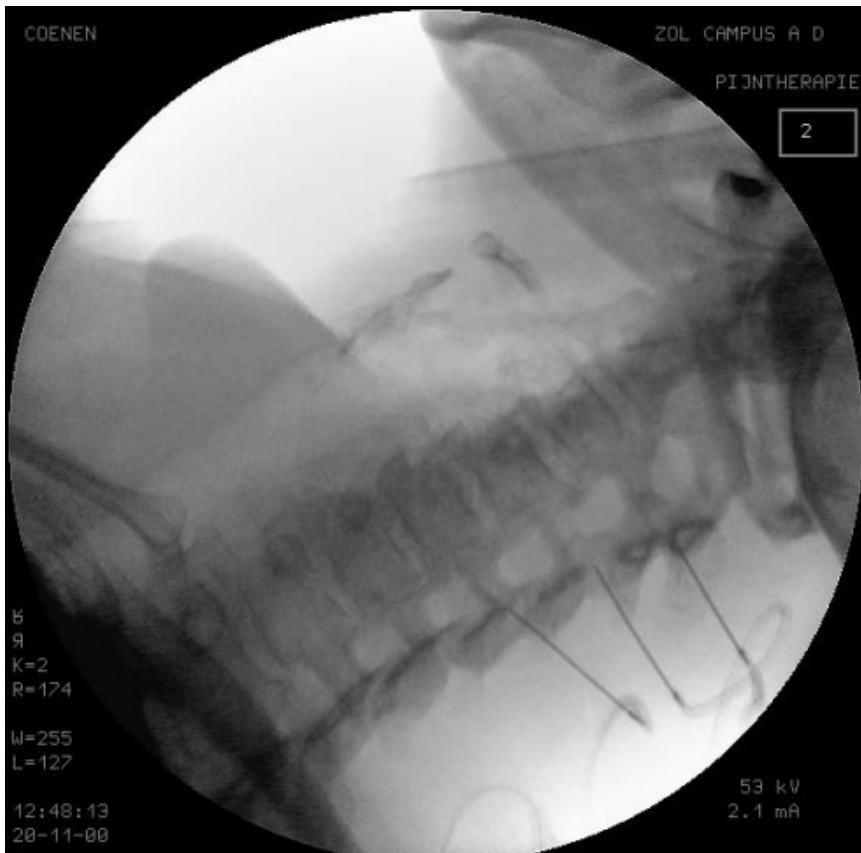


Wervelkolom gerelateerde pijn - cervicaal

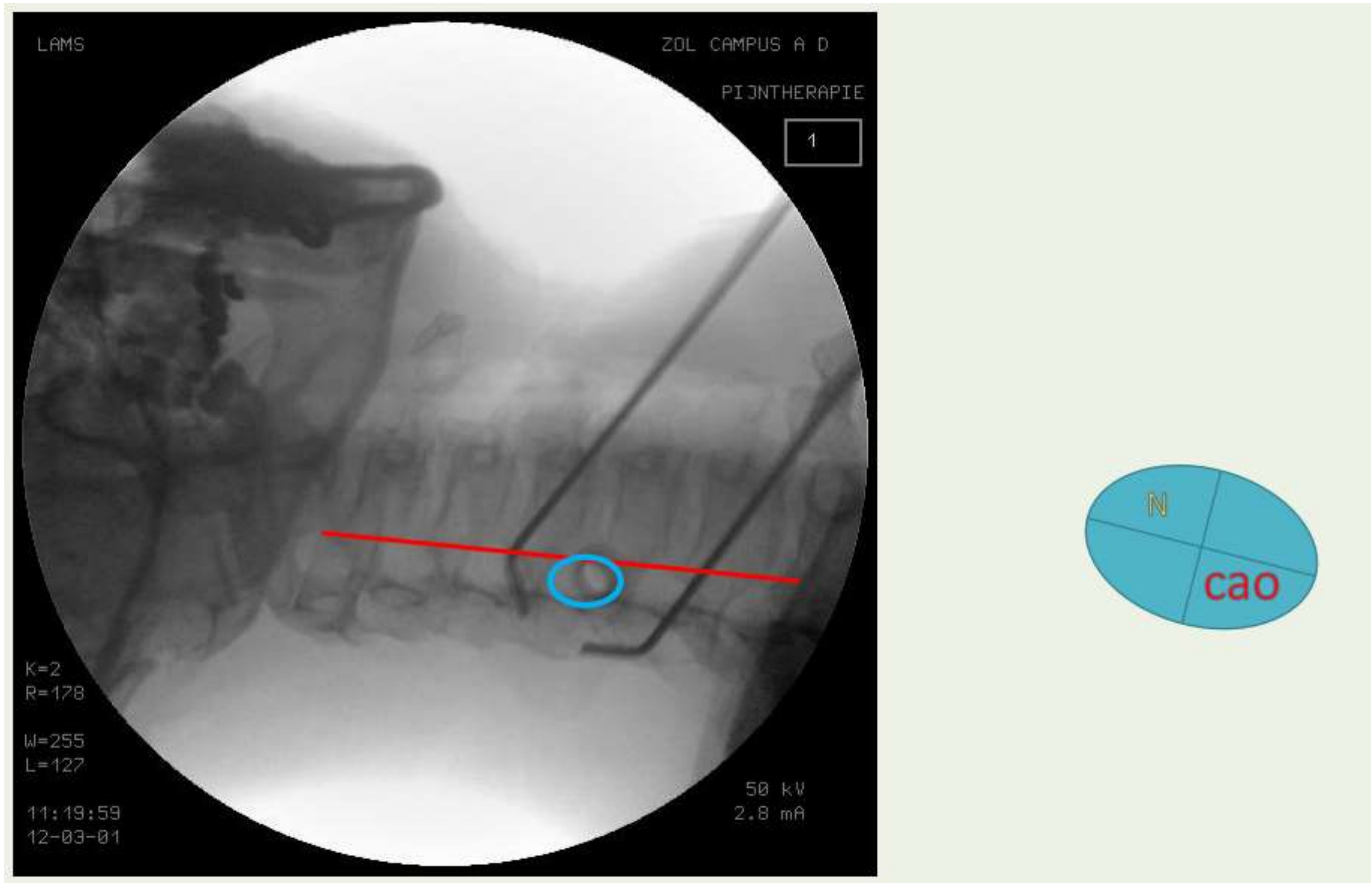


Figuur 1.2-2: Uitstralingspatroon van cervicale facetpijn
(naar: Dwyer A, Aprill C, Bogduk N: Cervical zygapo-
physeal joint pain patterns. I: A study in normal volun-
teers. Spine. 1990; 15, (6): 453-7. Met toestemming van
de uitgever)

Wervelkolom gerelateerde pijn - cervicaal



Wervelkolom gerelateerde pijn - cervicaal





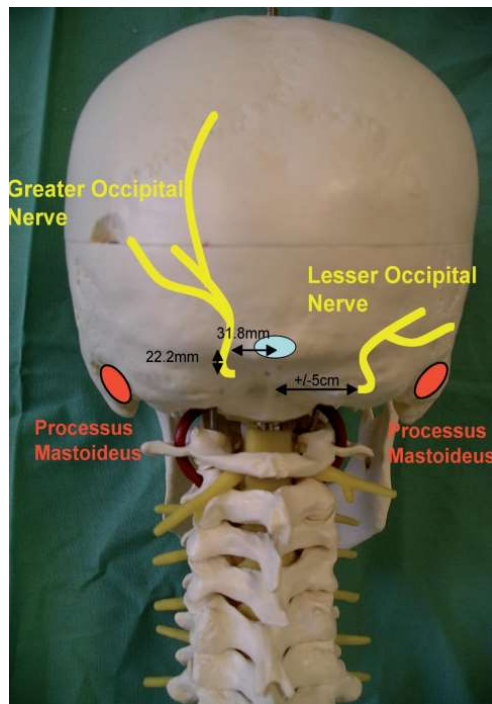
Wervelkolom gerelateerde pijn - thoracaal

- Pijnsyndromen
 - Dorsalgie
 - Radiculaire pijn
- Pijnbronnen
 - **Facet**
 - **Zenuwwortel**
 - Discogeen
 - Spieren
 - Ligamenten

Occipitalis neuralgie

Occipitalis neuralgie – PRF

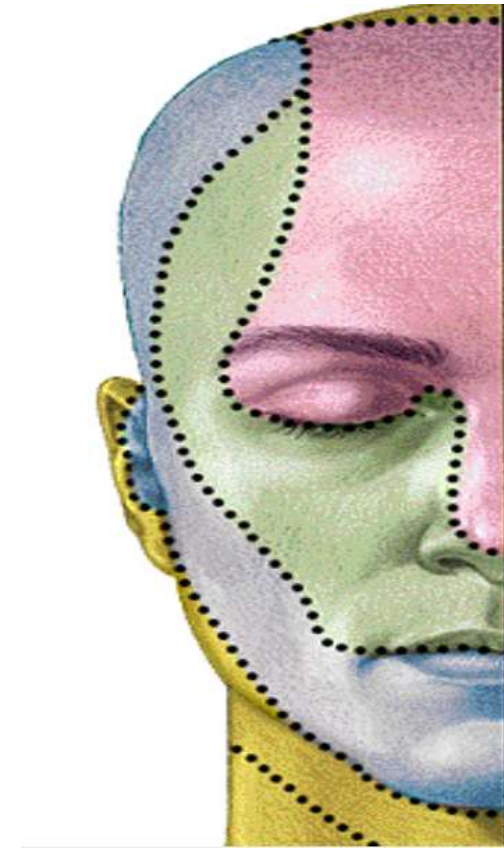= Unilaterale hevige schietende pijn in het gebied van de NOMm



Hoofd- en aangezichtspijn

Pijnsyndromen

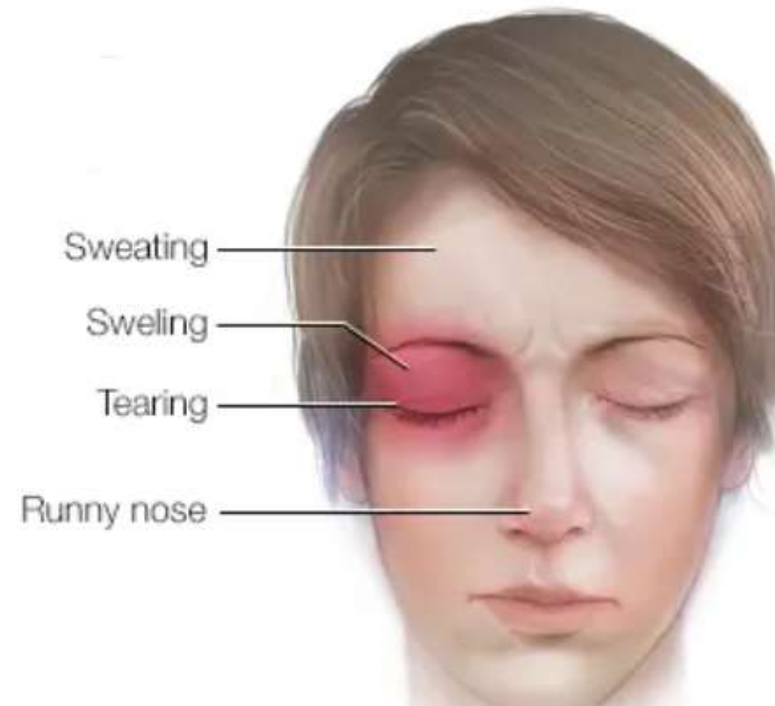
- Trigeminus neuralgie
 - Tic douloureux
 - Vijfde hersenzenuw
 - Periodes van intense scherpe messteekachtige, elektrische pijn



Hoofd- en aangezichtspijn

Pijnsyndromen

- Cluster hoofdpijn
 - Aanvallen in cluster
 - Rond het oog, unilateraal
 - Sympathische stimulatie



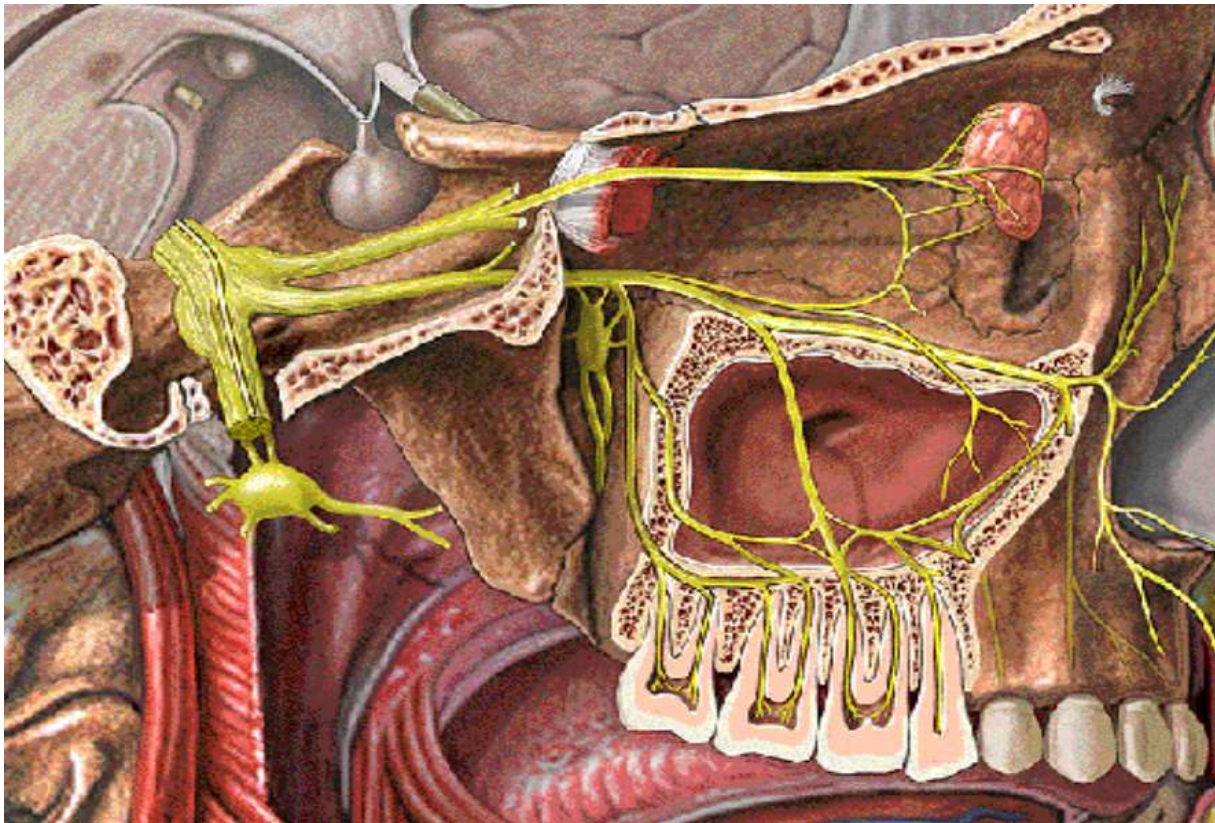


Hoofd- en aangezichtspijn

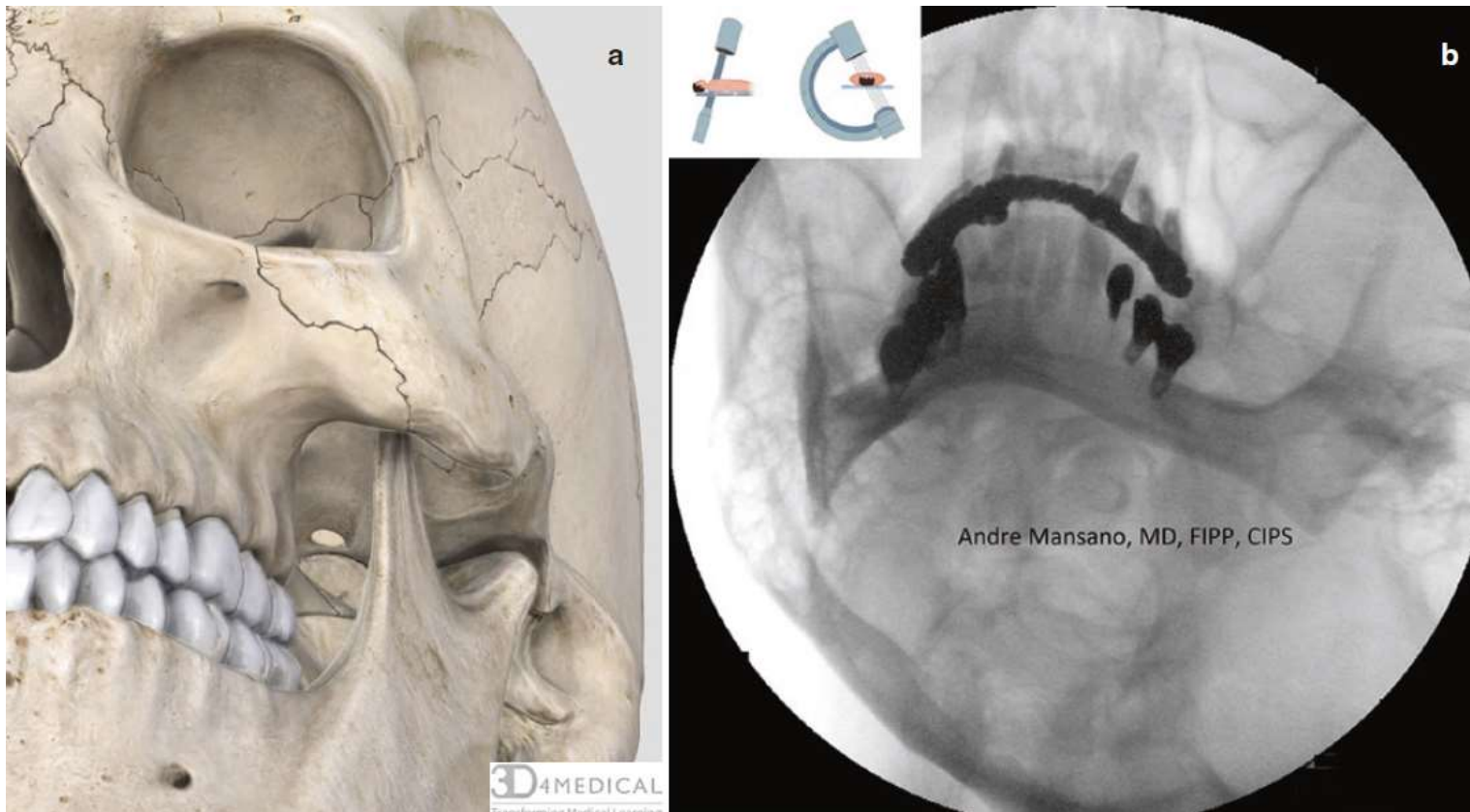
Targets:

- Ganglion van Gasser
- Ganglion sfenopalatinum

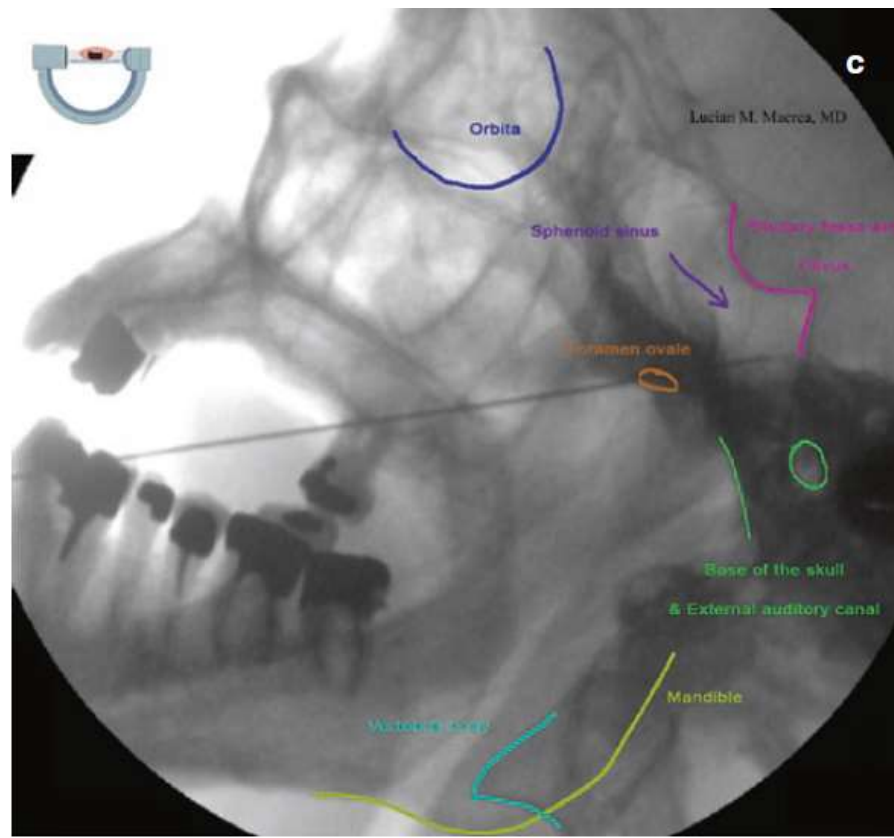
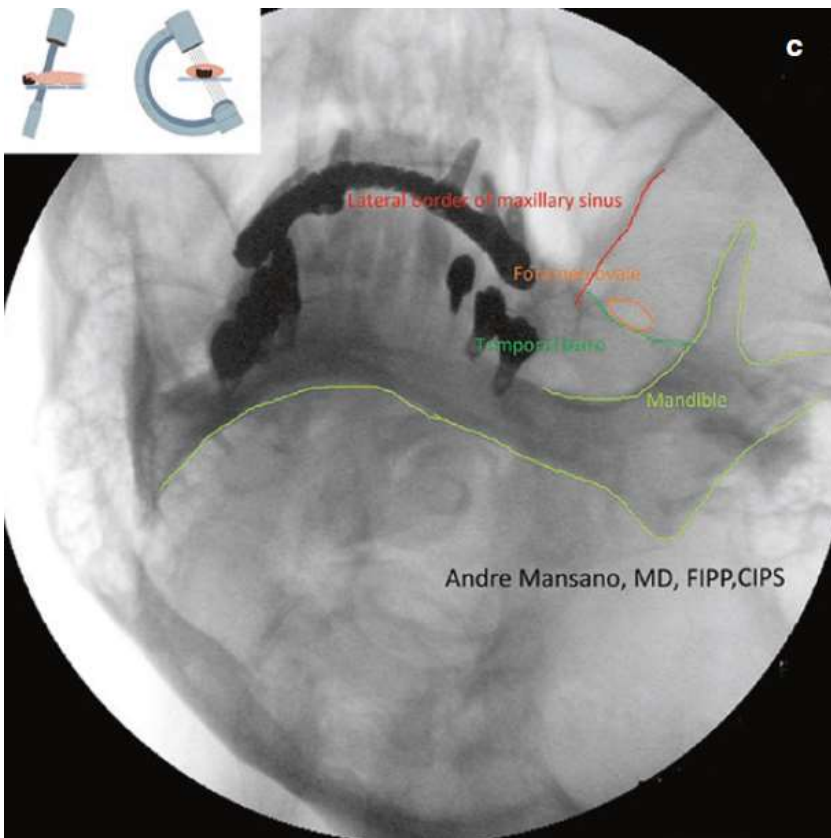
Hoofd- en aangezichtspijn – Ganglion van Gasser



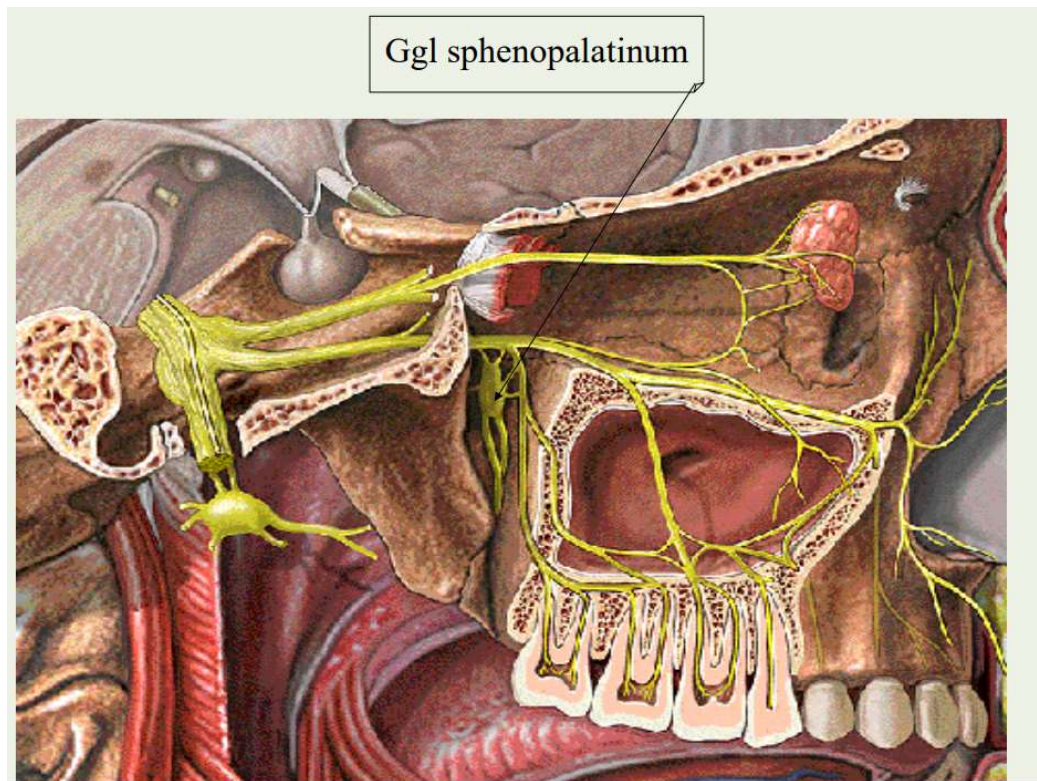
Hoofd- en aangezichtspijn – Ganglion van Gasser



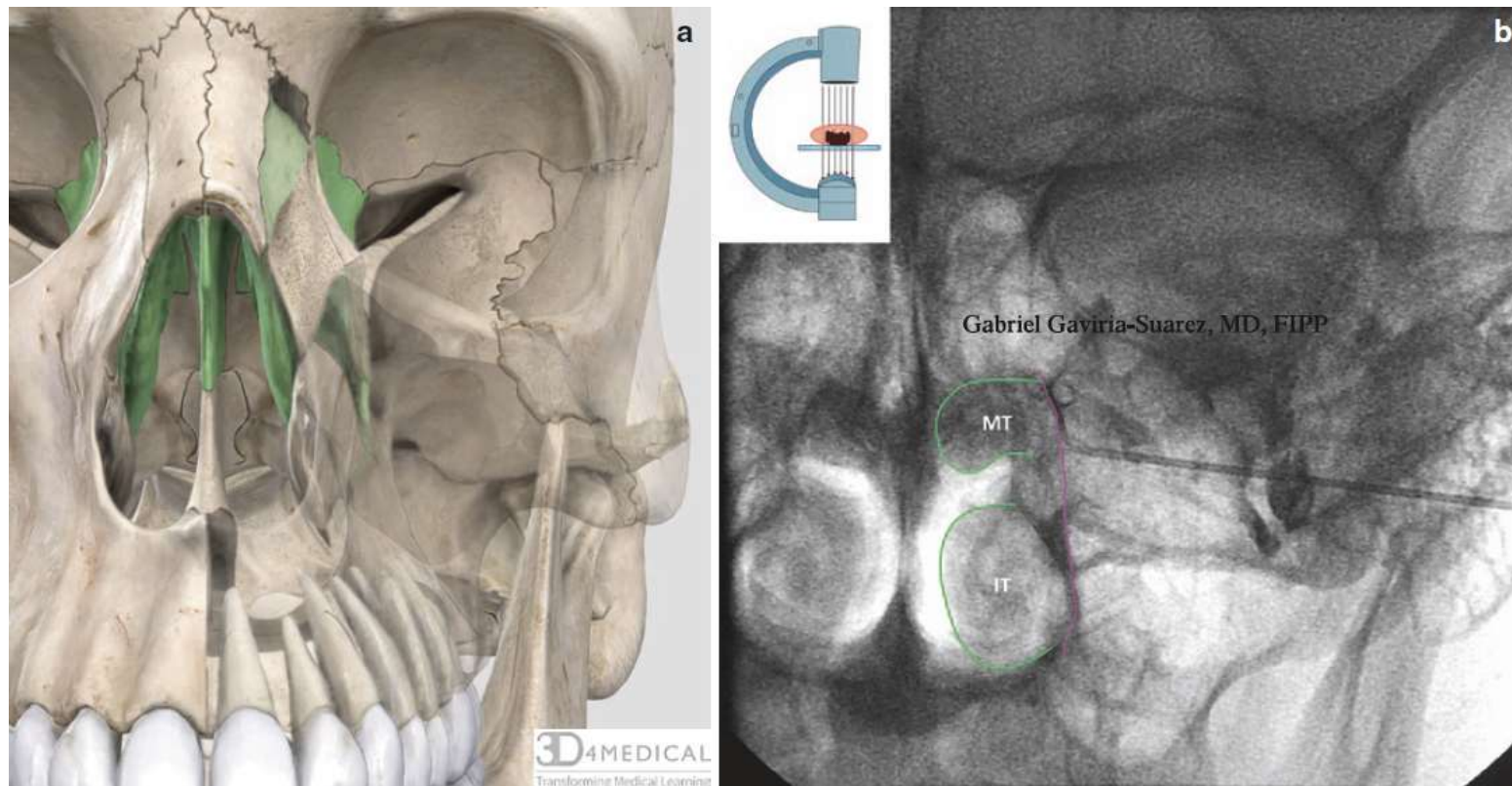
Hoofd- en aangezichtspijn – Ganglion van Gasser



Hoofd- en aangezichtspijn – Ganglion sphenopalatinum



Hoofd- en aangezichtspijn – Ganglion sfenopalatinum

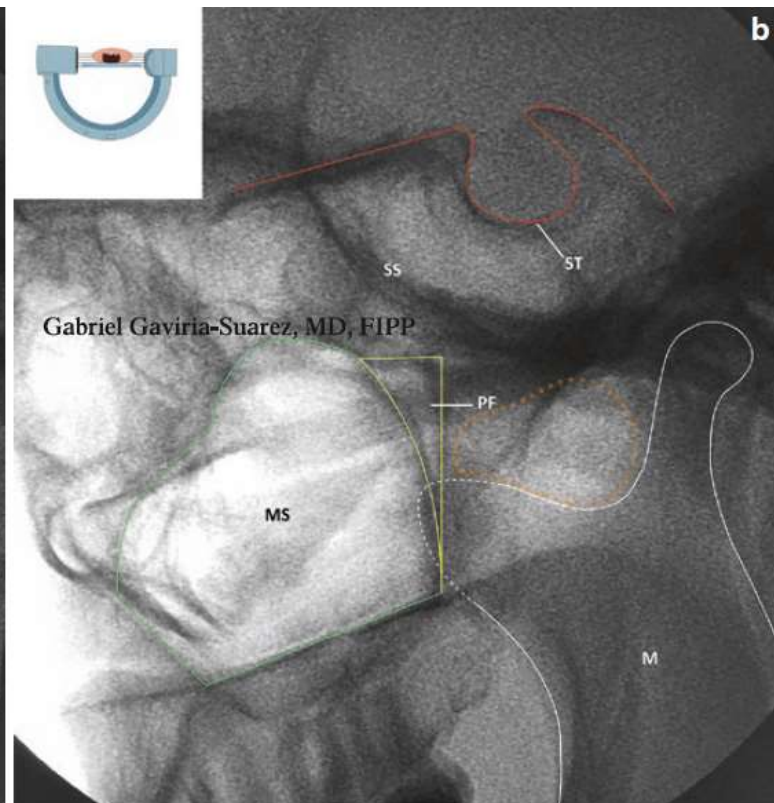
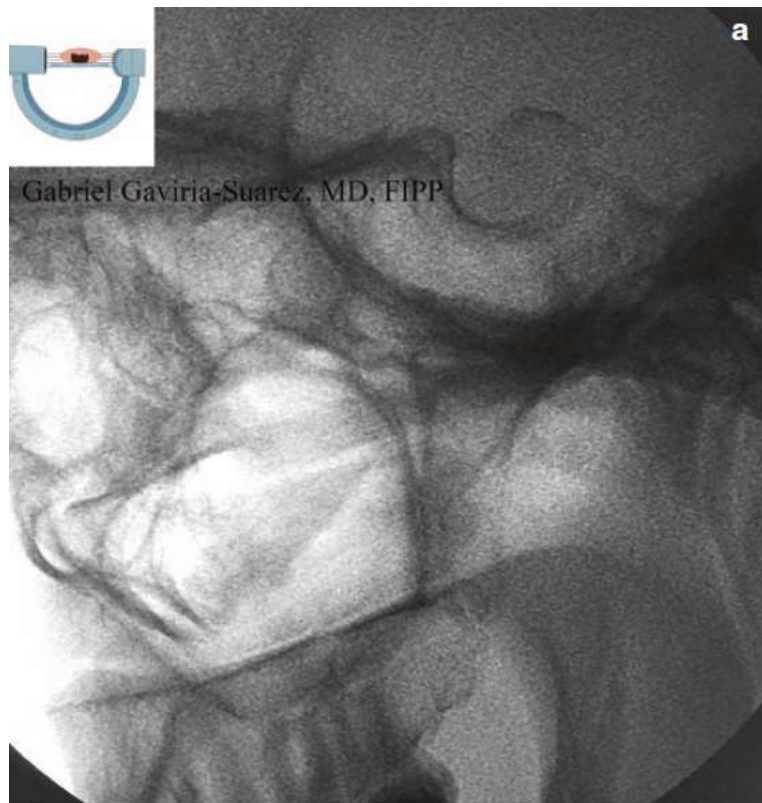

3D4MEDICAL
Transforming Medical Learning

Ziekenhuis
Oost-Limburg



Hoofd- en aangezichtspijn – Ganglion sfenopalatinum

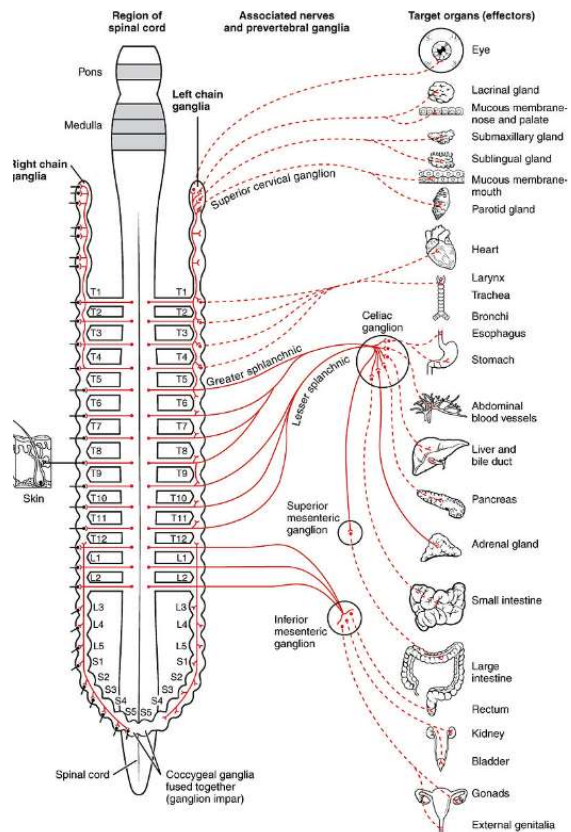




Sympatisch zenuwstelsel

- CRPS
- Vasculair lijden
- Kankerpijn
- Viscerale pijn

Sympatisch zenuwstelsel





Sympatisch zenuwstelsel

- Armen
 - Ganglion stellatum
- Hoog abdominaal
 - Plexus coeliacus
 - Splanchnische zenuwen
- Laag abdominaal
 - Plexus hypogastricus
- Benen
 - Lumbaal sympatisch grensstreng
- Coccygodynie
 - Ganglion impar

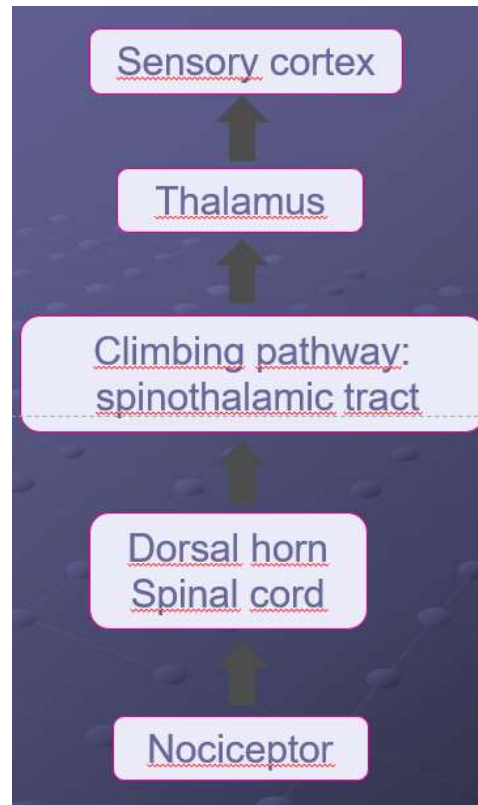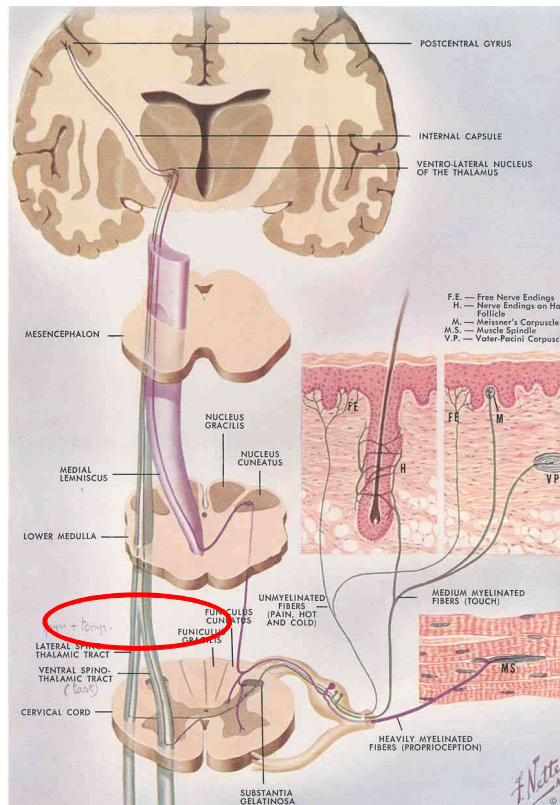


Kankerpijn

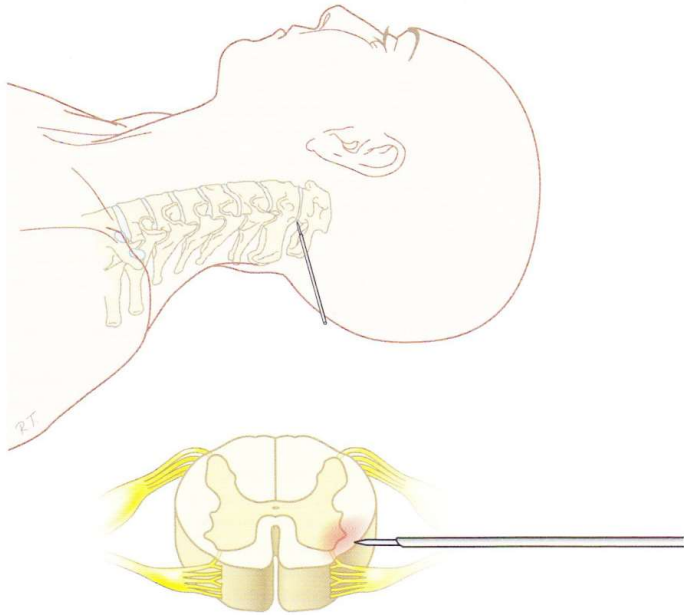
Chordotomie

- Unilaterale pijn onder C5
- Beperkte levensverwachting

Kankerpijn

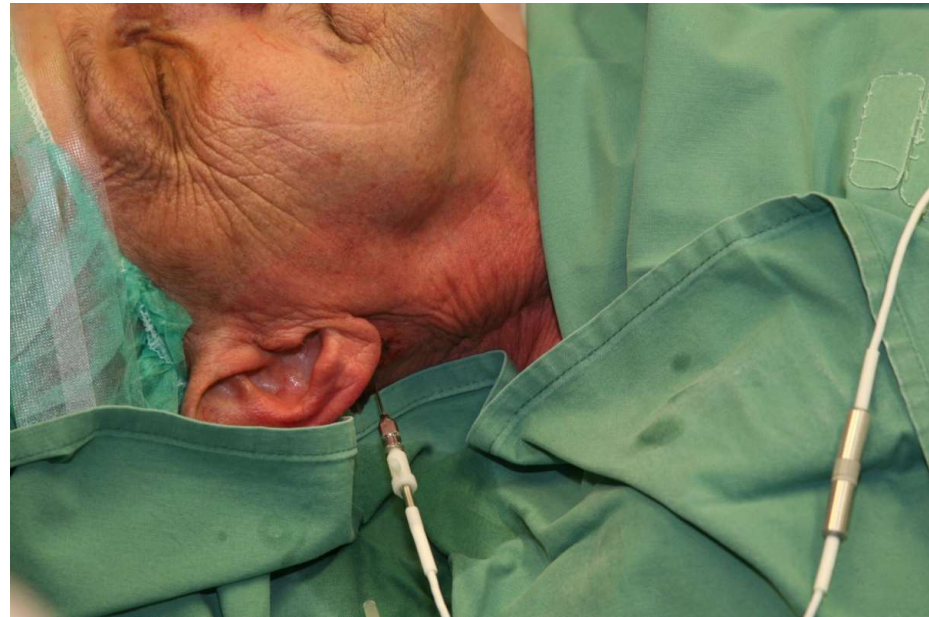
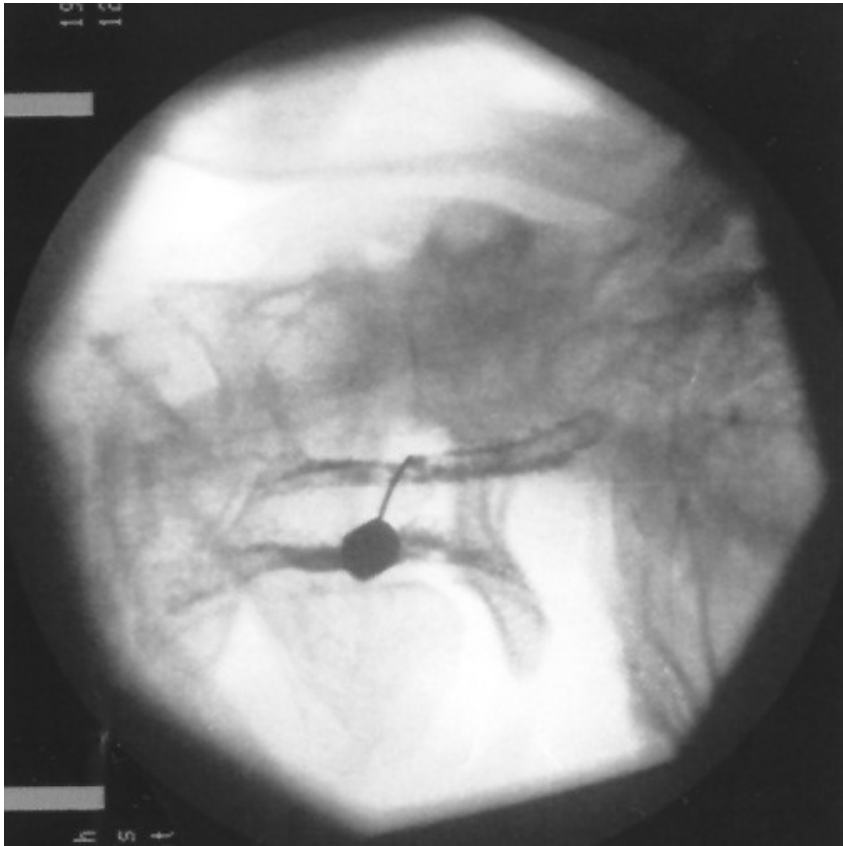
Kankerpijn



- onderbreken tractus spinothalamicus anterior
- thv C1-2
- Grootste intervertebrale opening
- Arteria vertebralis anterior tov merg
- Geen facet

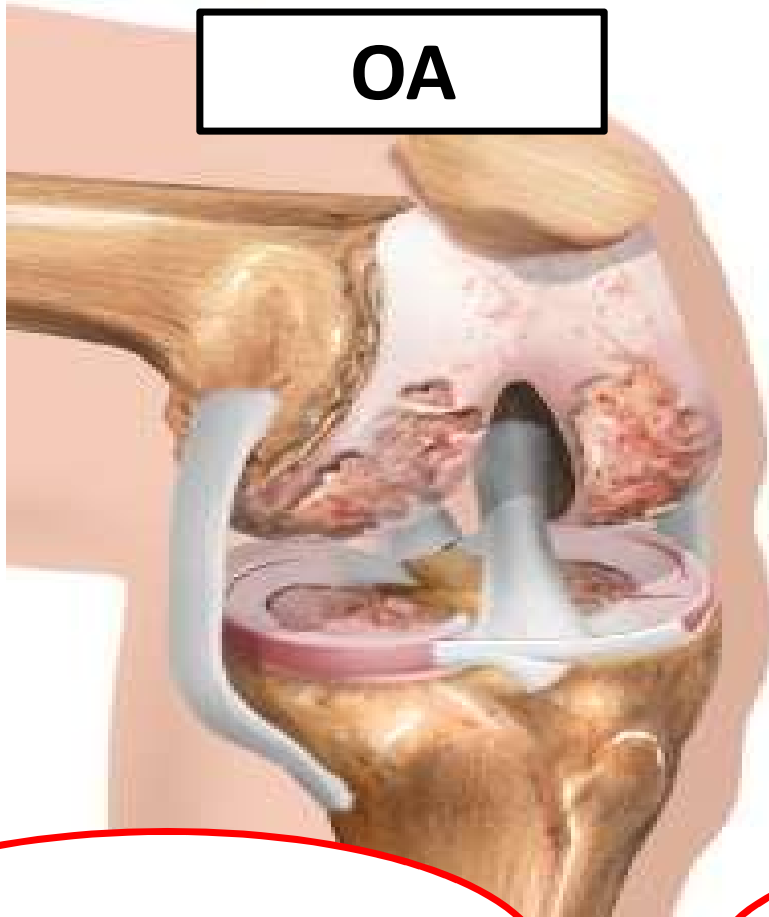
Kankerpijn



Perifere zenuwen

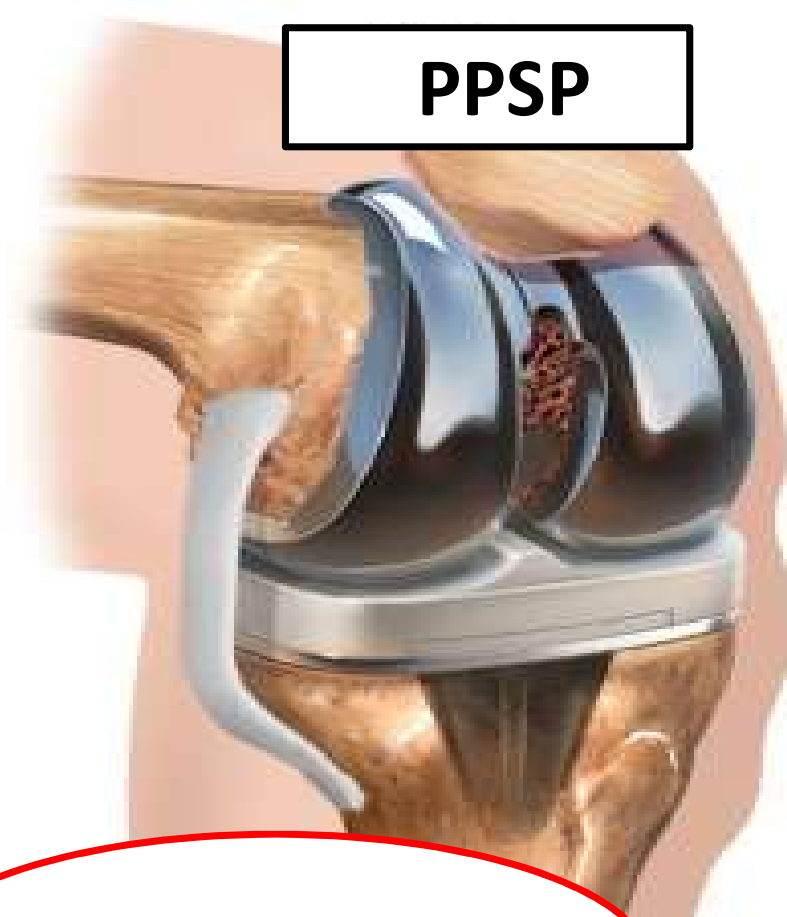Indicatie	Target
Gonartrose Persisterende postoperatieve pijn	Genicular nerves
Omartrose Persisterende postoperatieve pijn	Suprascapular nerve
Meralgia Paresthetica	Lateral Femoral cutaneous nerve
Pudendus Neuralgie	Pudendal nerve
Ilioinguinalis-hypogastricus neuralgie	Ilioinguinal + hypogastricus nerve
Scrotalgie	Genitofemoral nerve

OA

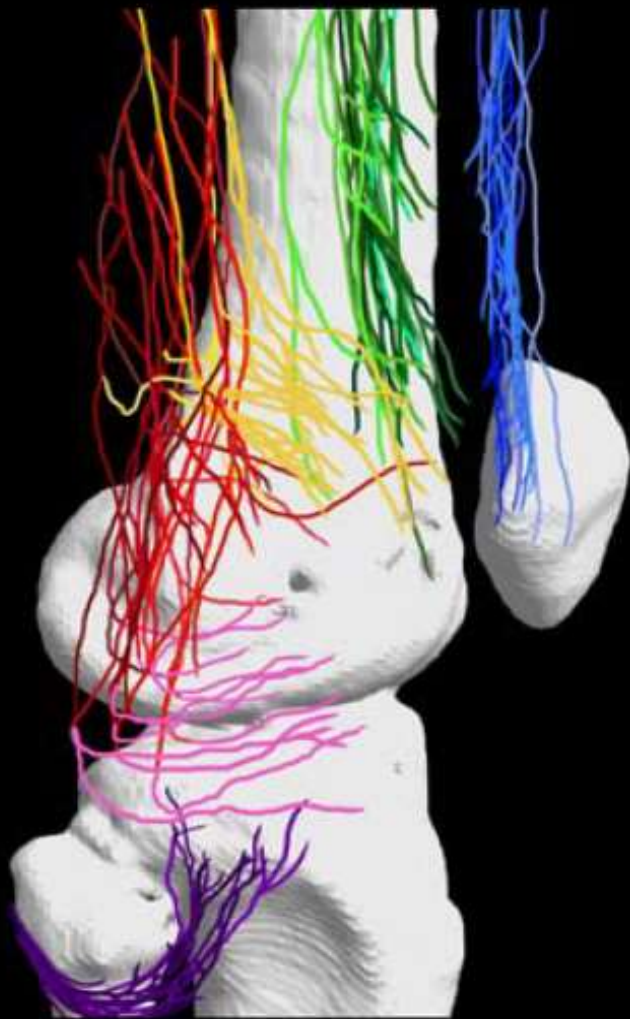


Global prevalence: 16%

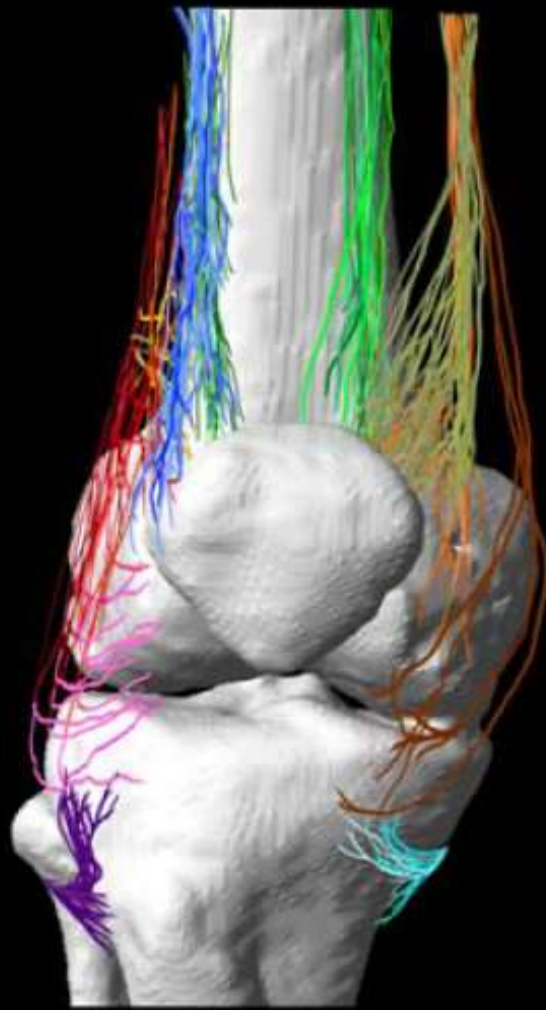
PPSP



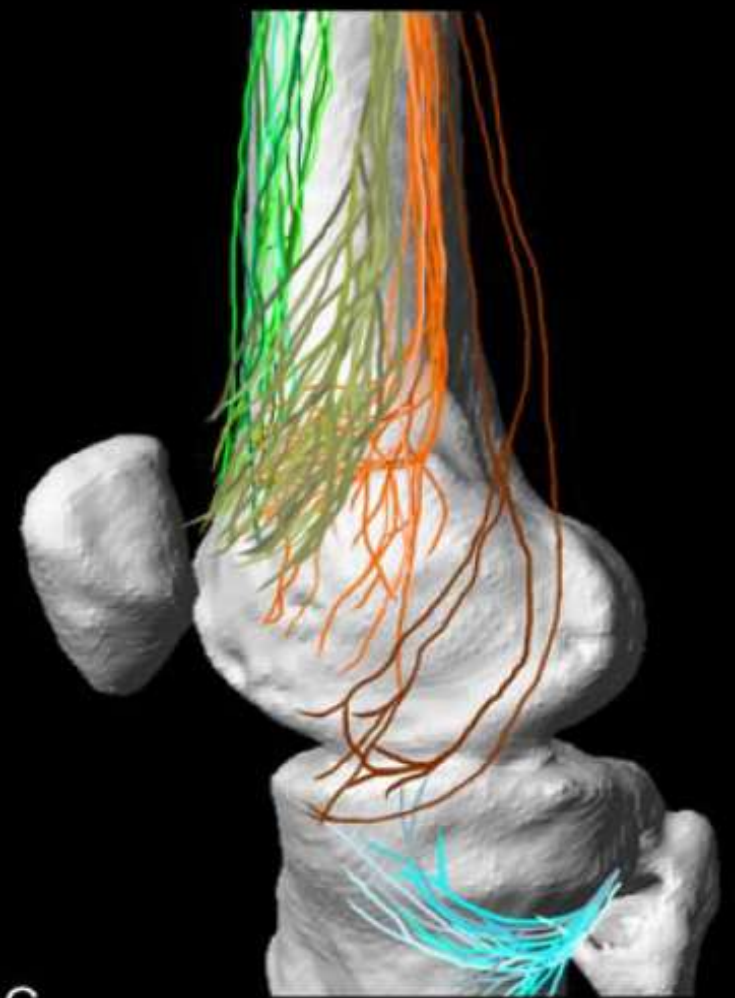
1year post TKA : 13,1- 38%













A

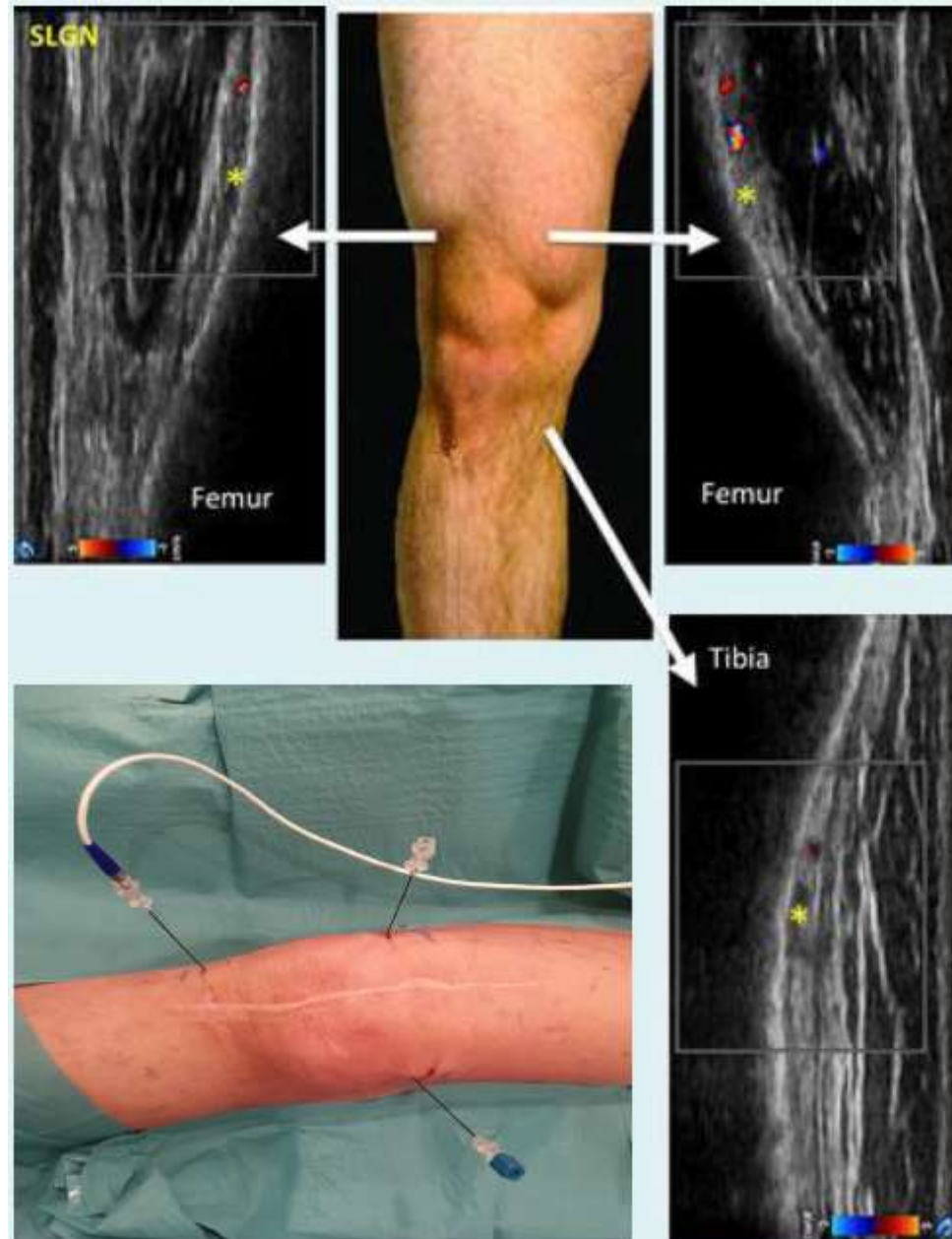


B



C

- | | | | | | | | | | |
|--|--------------------------|---|-------------------------------|---|------------------------------|---|----------------------|---|-----------------------------------|
|  | N. to vastus intermedius |  | Superior lateral genicular n. |  | Superior medial genicular n. |  | Common fibular n. |  | N. to vastus medialis |
|  | N. to vastus lateralis |  | Inferior lateral genicular n. |  | Inferior medial genicular n. |  | Recurrent fibular n. |  | Infrapatellar br. of saphenous n. |





COGENIUS Trial



Comparison of conventional and cooled radiofrequency treatment of the genicular nerves versus sham procedure for patients with chronic knee pain: a multicentre, double blind, randomised controlled trial

www.cogeniusstudy.be

KCE Trials Number: INV20-1255





COGENIUS

I Intervention

- Cooled Radiofrequency ablation (RF)
- Conventional RF
- Sham procedure

Screening

Patients with chronic anterior knee pain (> 12 months) that is moderate to severe (defined as NRS > 4 on most or all days for the index knee either constantly or with motion) and unresponsive to conventional treatments continued during 12 months including physiotherapy, oral analgesics or intra-articular infiltrations.

Stratification in 2 subgroups

Run-in

Subgroup 1
Radiographically confirmed knee OA with KL grade II-IV

Subgroup 2
PPSP

Run-in

Run-in

Treatment

Randomisation 2:2:1
(n=200)

Randomisation 2:2:1
(n=200)

Study arm 1:
Conventional RF
(n= 80)

Study arm 2:
Cooled RF
(n= 80)

Study arm 3:
Sham procedure
(n= 40)

Study arm 1:
Conventional RF
(n= 80)

Study arm 2:
Cooled RF
(n= 80)

Study arm 3:
Sham procedure
(n= 40)

Month 1 - 24

Assesment at 1, 3-, 6-, 12-, 24- months after treatment

