

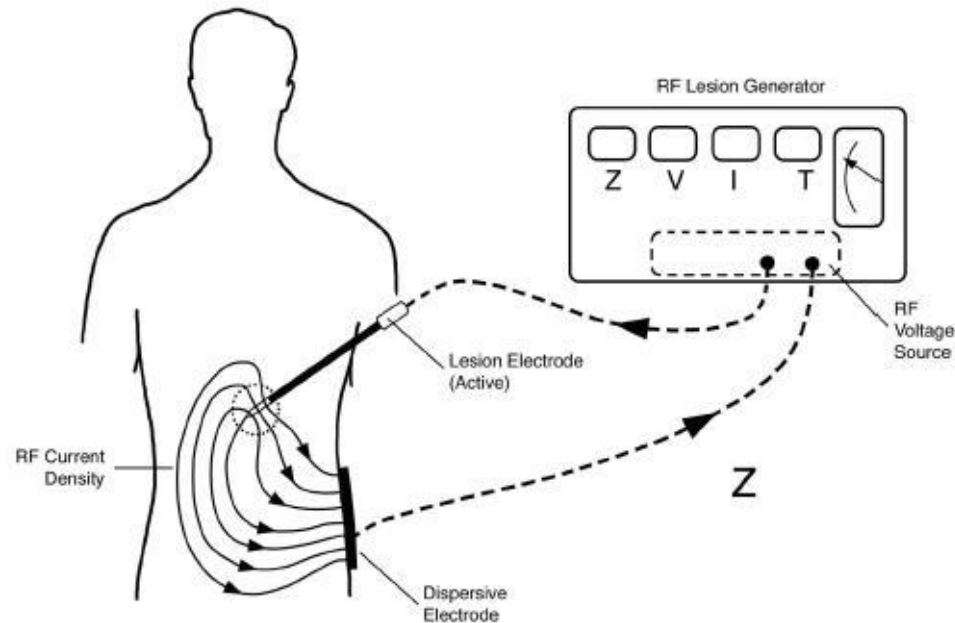
# *MULTIMODULAIRE OPLEINDING PIJN RADIOFREQUENTE TECHNIEKEN*

*THIBAUT VANNESTE*



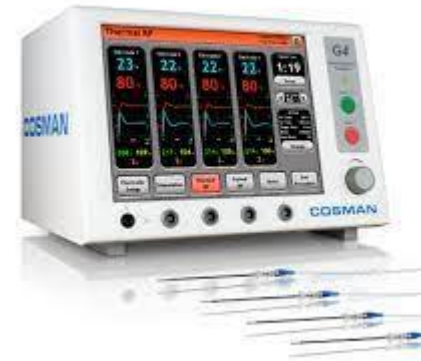# Wat is een radiofrequente behandeling (RF)?

- Hoge frequente elektrische stroom in nabijheid een zenuwstructuur  
→ Verandering weefsels → verandering pijngeleiding



# Benodigdheden

- Generator
- Introducer/naald
- Probe
- Grondplaat




# Verschillende vormen

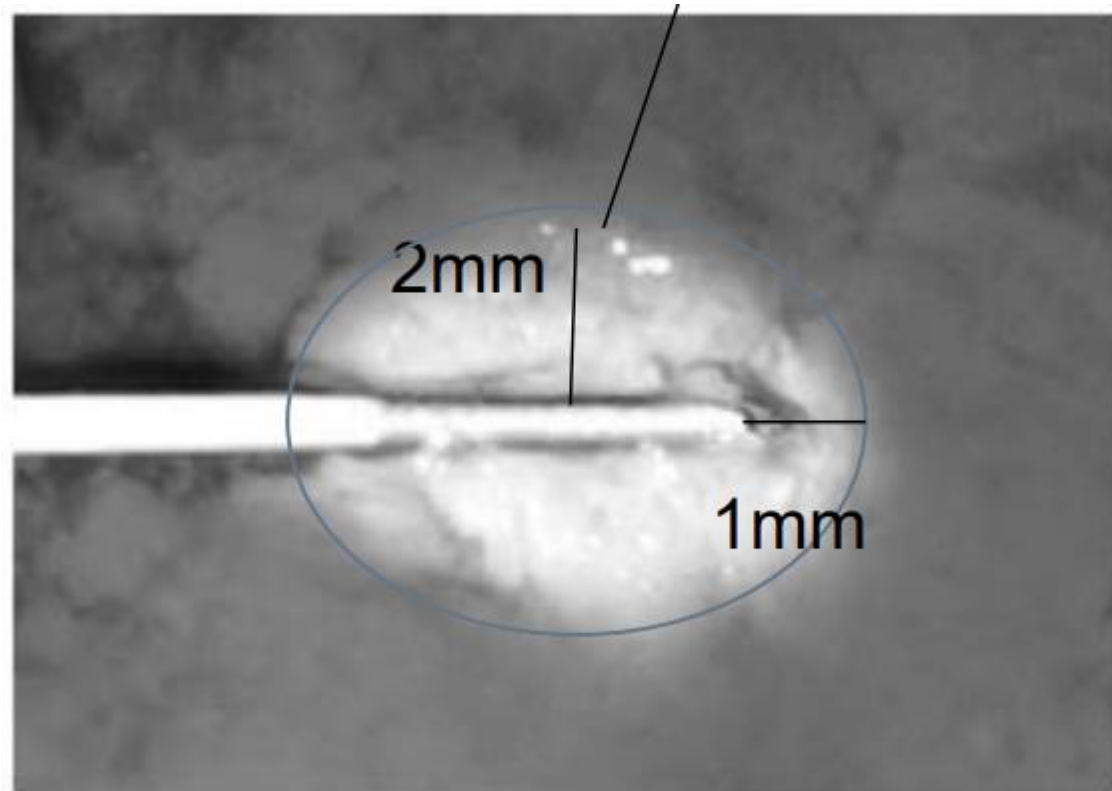
- Conventionele RF
- Pulsed RF
- Cooled RF

# 1. Conventionele RF

- Sinds jaren 1930
- Continue toediening hoog frequente elektrische stroom
- Warmteproductie (70-80°C) > elektrisch veld
- Zenuwschade

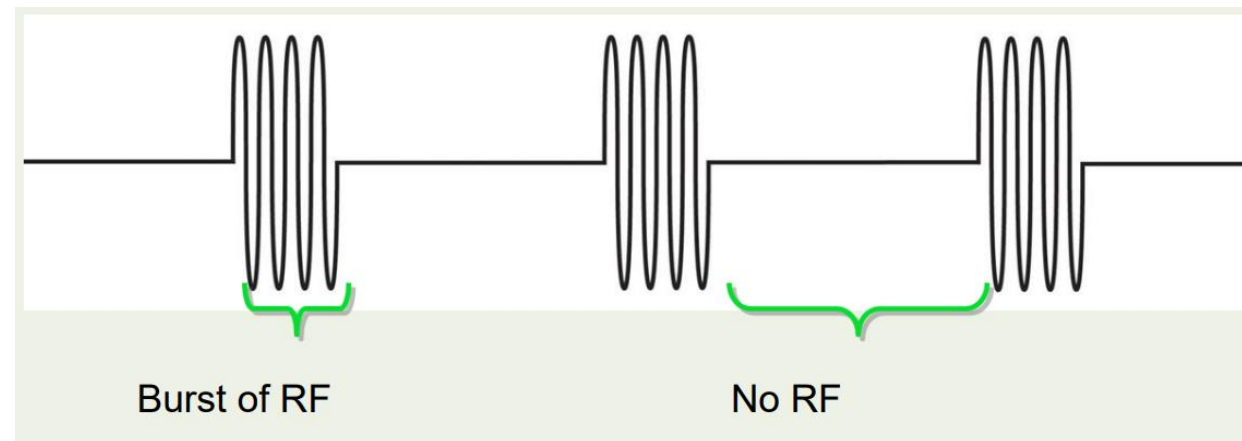
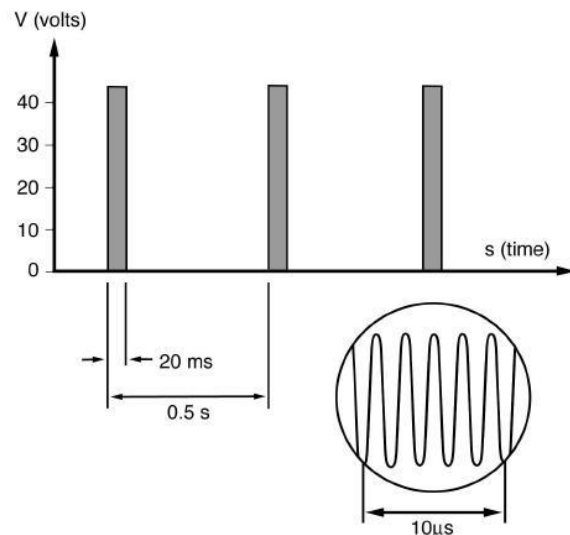


# 1. Conventionele RF

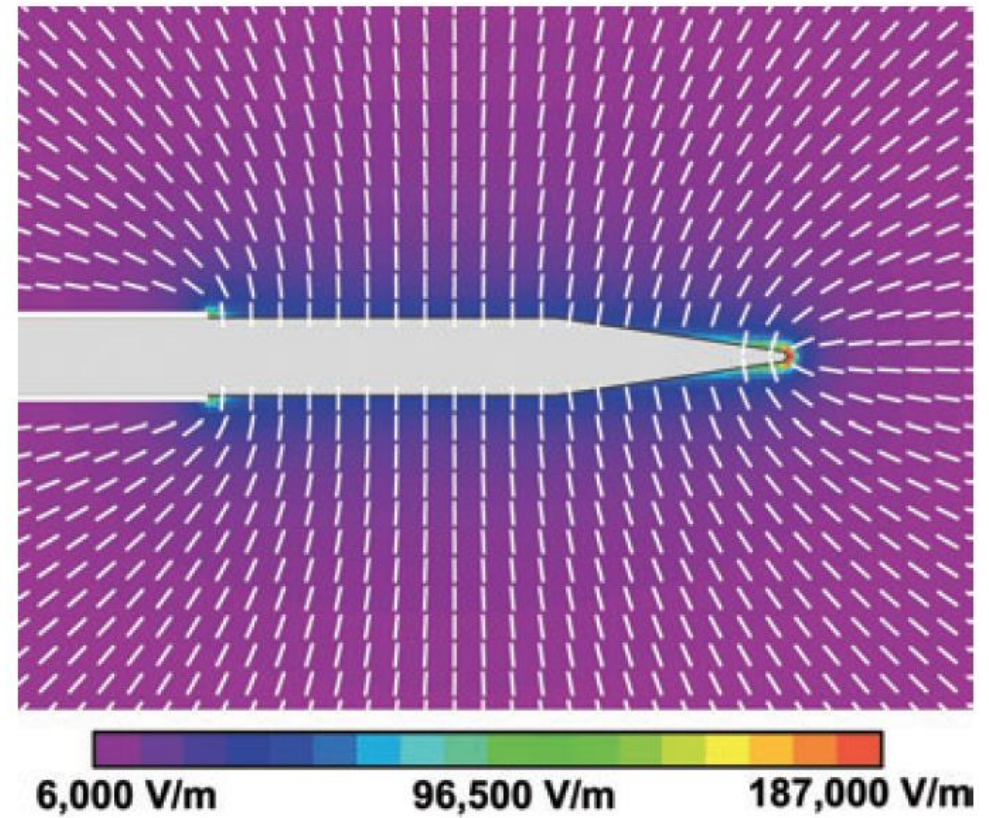
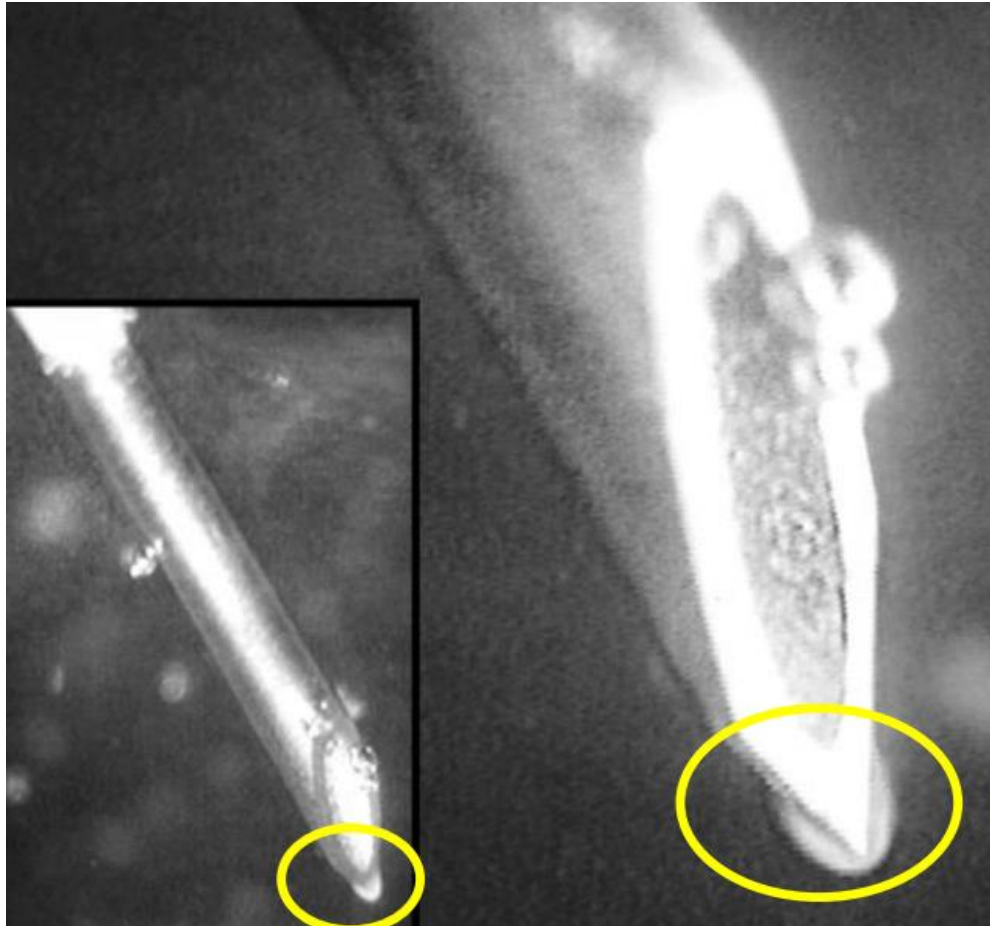


## 2. Pulsed RF

- Sinds jaren 1998
- Pulsen van hoog frequente elektrische stroom, gevolgd door een stille periode (wash-out fase)
- Elektrisch veld > warmteproductie (42°C)
- Minder zenuwschade



## 2. Pulsed RF





## 2. Pulsed RF

- Biologisch effect

Dorsal horn :

↗ C-Fos

↗ Met-enkephalinen

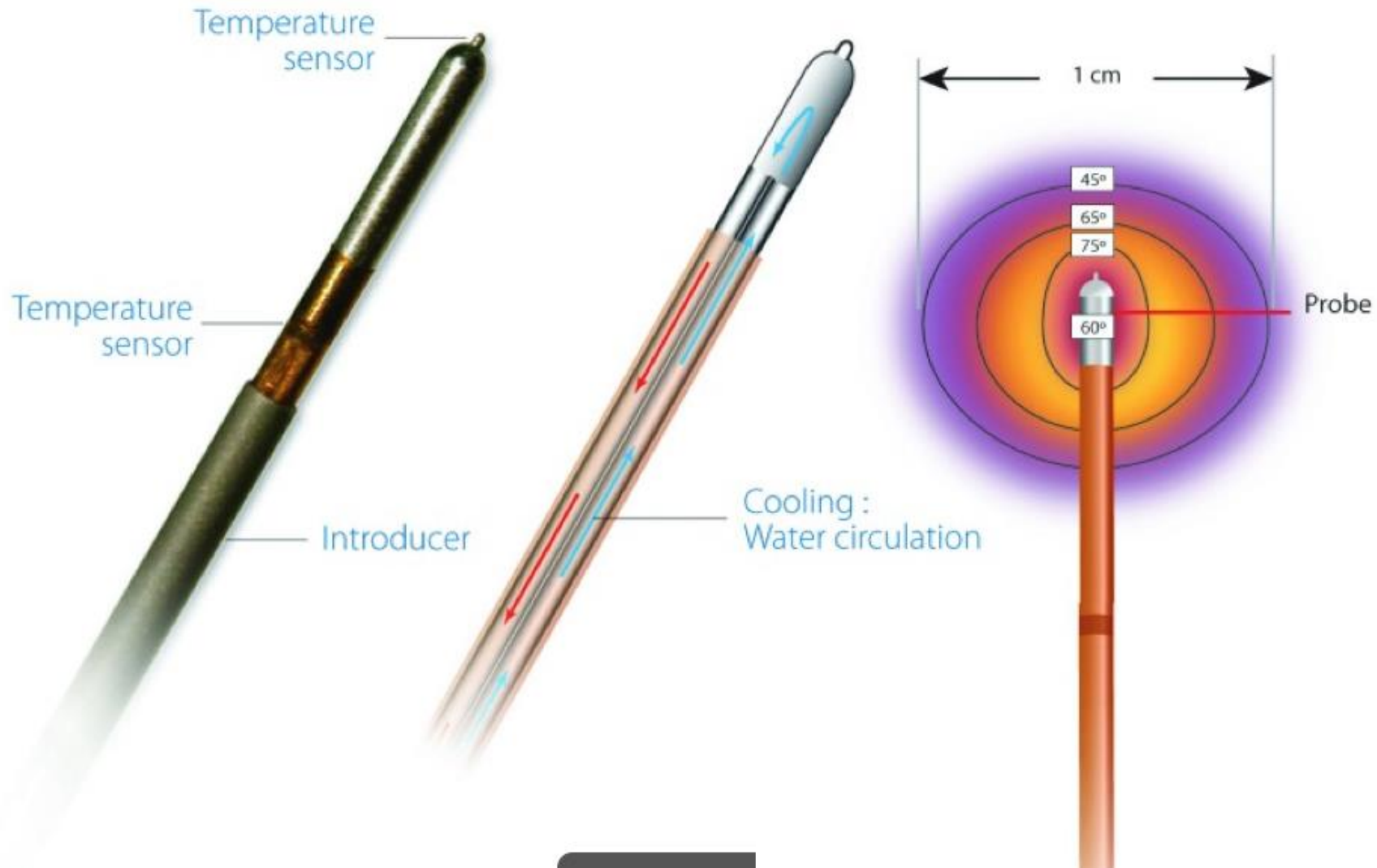
↘ ERK, TNF- $\alpha$

↘ OX-42, p38, IGF-2  
(microglia)

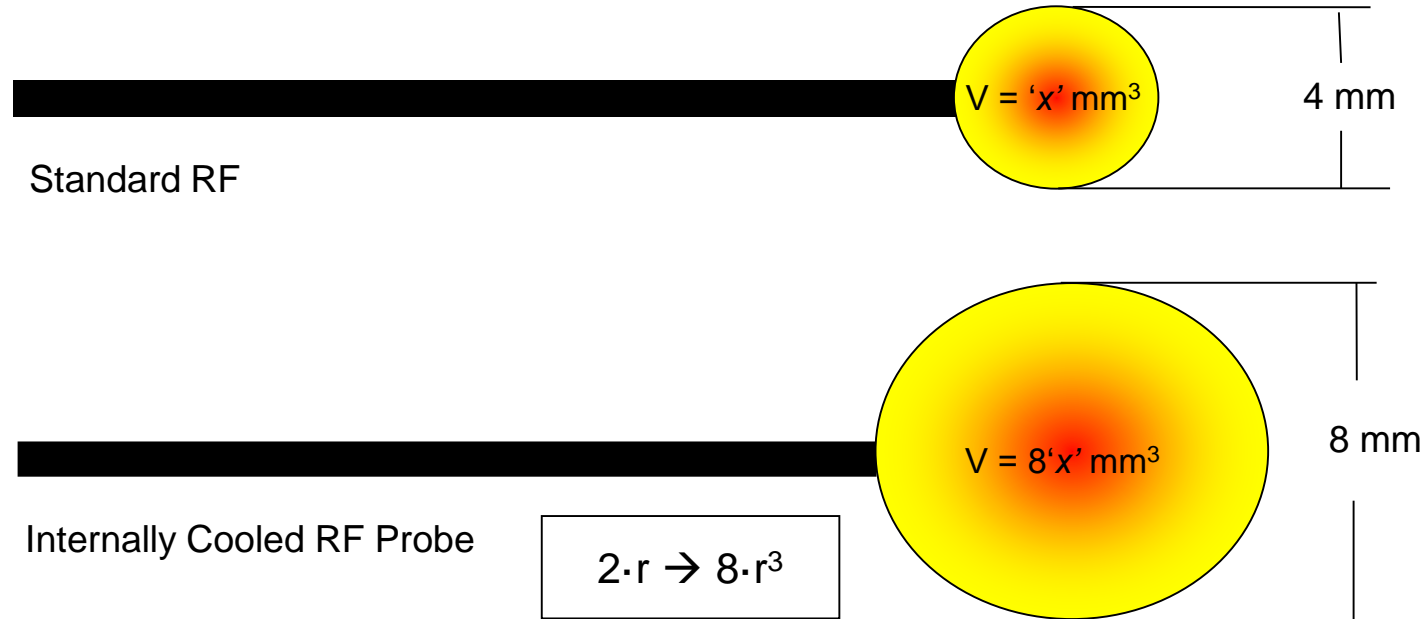
## 3. Cooled RF

- Continue toediening van hoog frequente elektrische stroom, terwijl de naaldtip gekoeld wordt.
- Elektrisch veld + warmteproductie (60-80°C)
- Meer zenuwschade


# Cooled RF probe



# Principe en lesie grootte cooled RF



- Internal cooling doubles the lesion radius and increases the lesion volume by a factor of 8



Testing performed in chicken (37°C) for 3:00 at a set temperature of 70 °C. Electrode: 18 Gauge, 4mm active tip.

# Interventionele behandeling zinvol?

- Goede patiënten selectie
- Onderdeel multidisciplinaire aanpak
- Biopsychosociaal model
- Radiofrequente technieken – chronische pijn <-> subacuut

# Diagnostische blokkade

Als een bepaalde structuur als **bron** van de **pijn** wordt beschouwd, kan deze hypothese getest worden door het **blokkeren** van de structuur zelf of de bezenuwning hiervan.

# Diagnostische blokkade

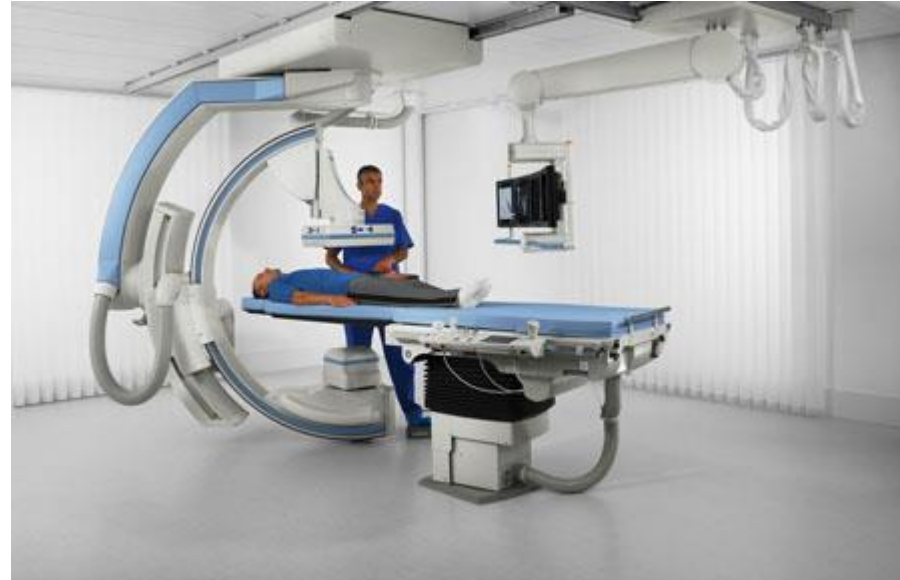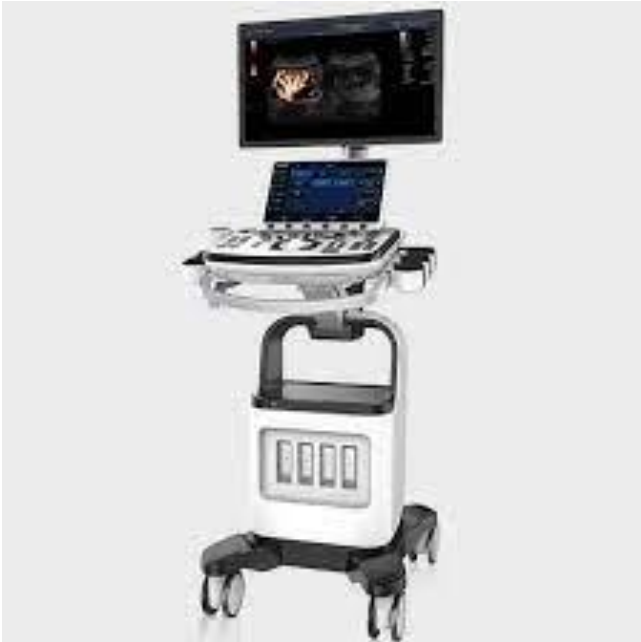Beperkingen:

- Vals positief
- Vals negatief
  
- > laag volume lokale anesthetica
- > contrast: controle juiste locatie, vermijden vasculaire opname
- > dubbele blokkade, sham, verschillende LA,...



# Beeldvorming

- Fluoroscopie
- Echografie



# Veiligheid

- EBM richtlijnen
- Dagziekenhuis
- Radioprotectie
- Dosimeter



# Targets?



# Wervelkolom gerelateerde pijn - lumbaal

## Pijnsyndromen

- Lumbalgie
  - Degeneratief
  - Reumatisch
  - Overbelasting
- Lumboischialgie
  - Discoradiculair conflict
  - Neuroforaminele stenose



# Wervelkolom gerelateerde pijn - lumbaal

- Uitsluiten rode vlaggen!
- Multifactorieel – multidisciplinair
- Ergonomie – rugrevalidatie



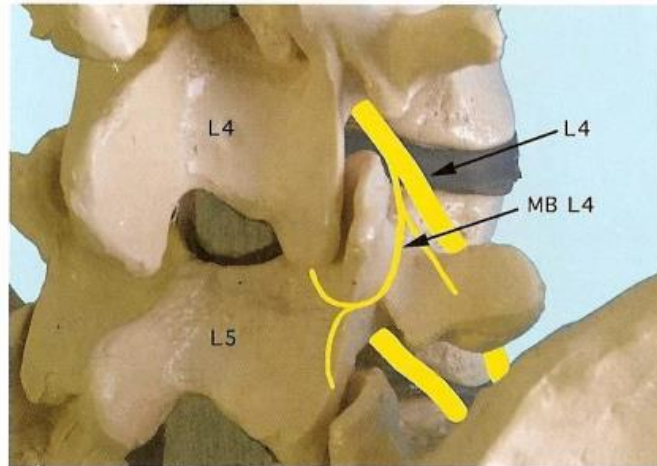
# Wervelkolom gerelateerde pijn - lumbaal

## Pijnbronnen

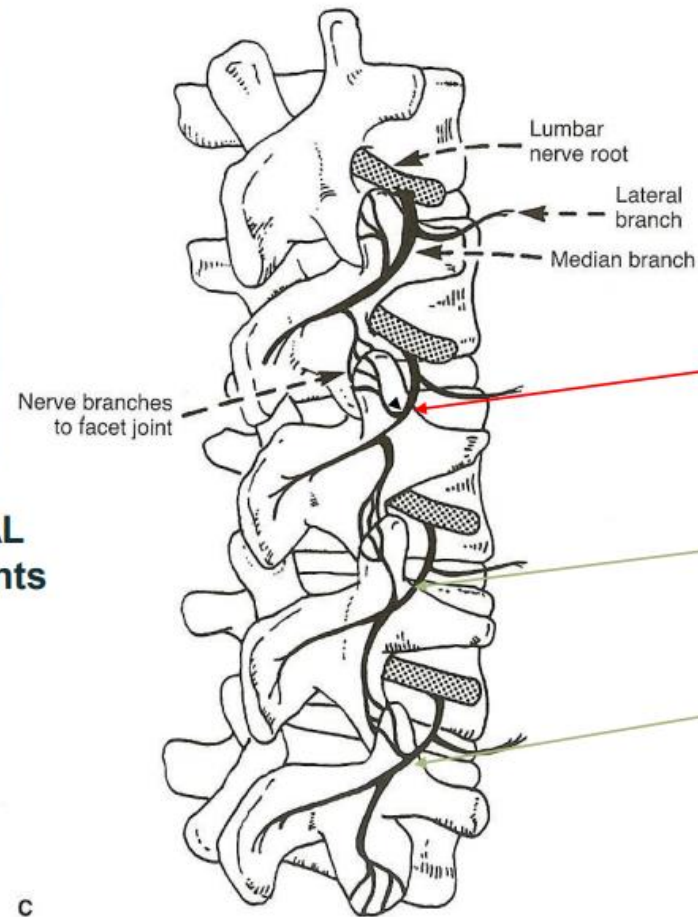
- **Facet - RF**
- **SIG - RF**
- **Zenuwwortel - PRF**
- Discogeen
- Spieren
- Ligamenten



# Wervelkolom gerelateerde pijn - lumbaal



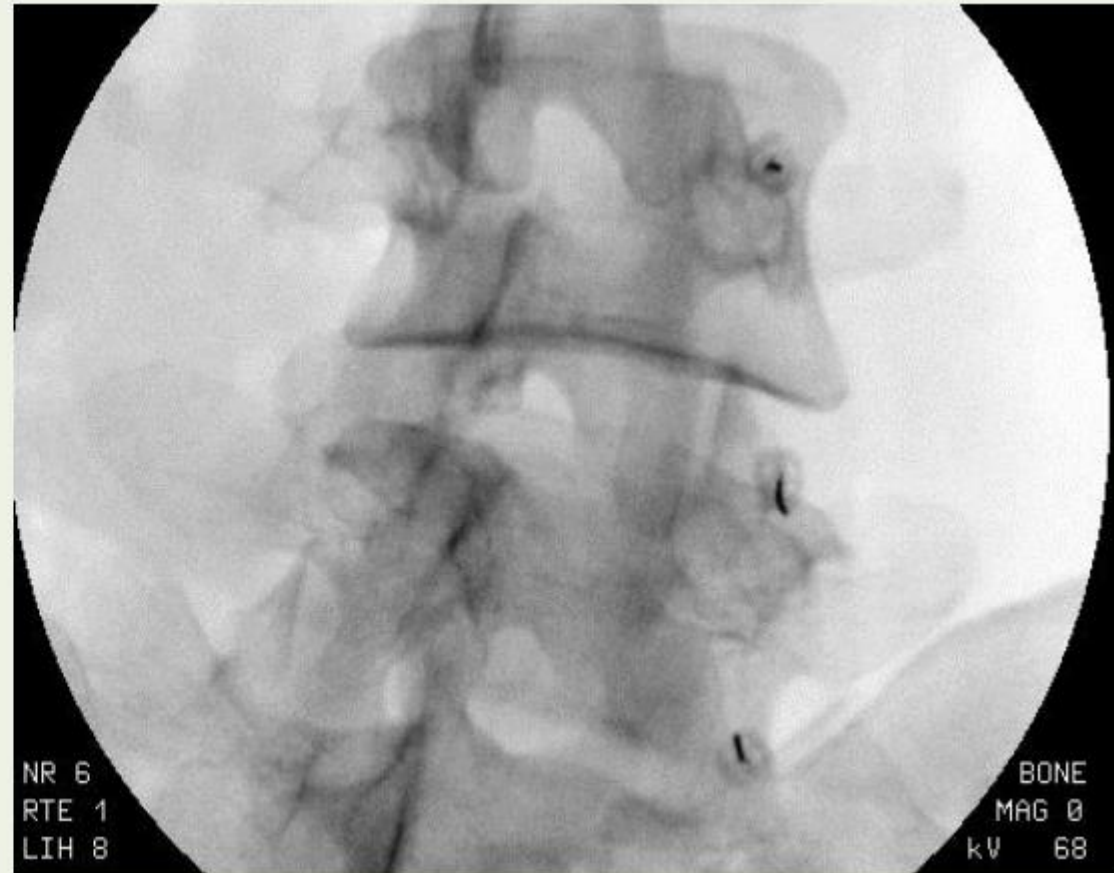**THE LUMBAR MEDIAL BRANCH : target points**



c

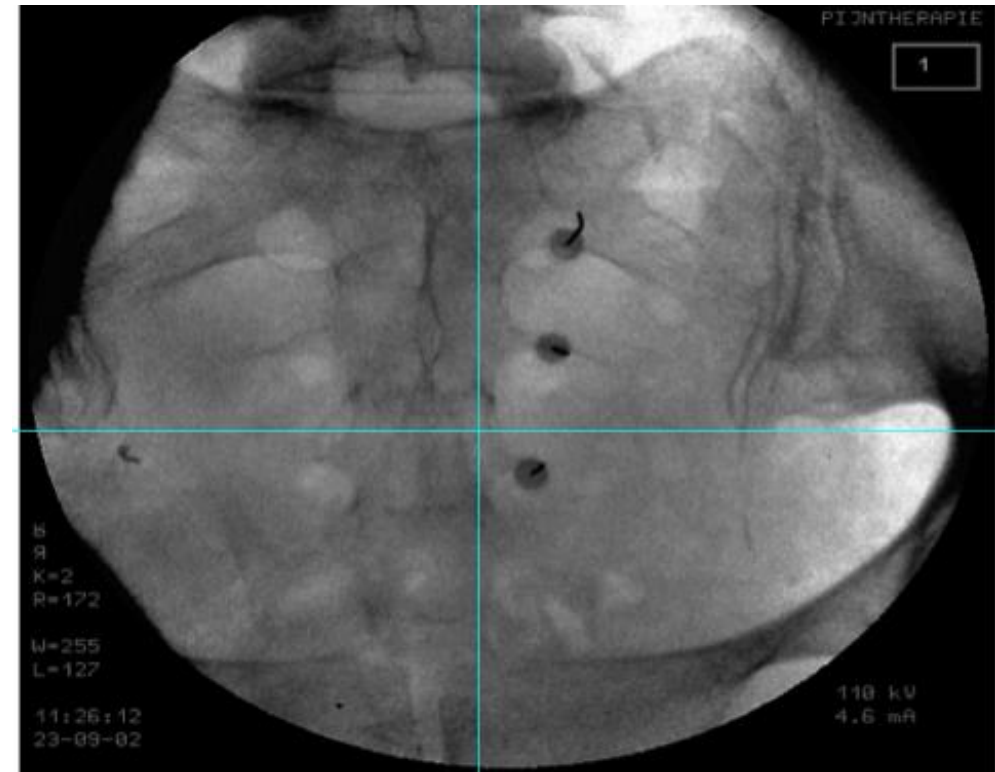
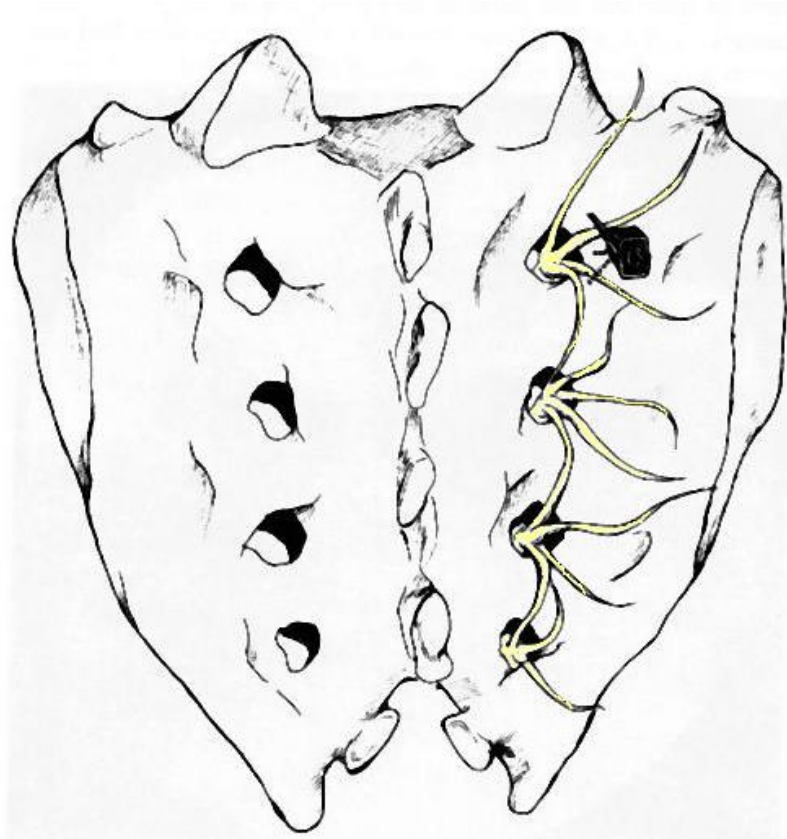
# Wervelkolom gerelateerde pijn - lumbaal

Medial  
branch  
facet

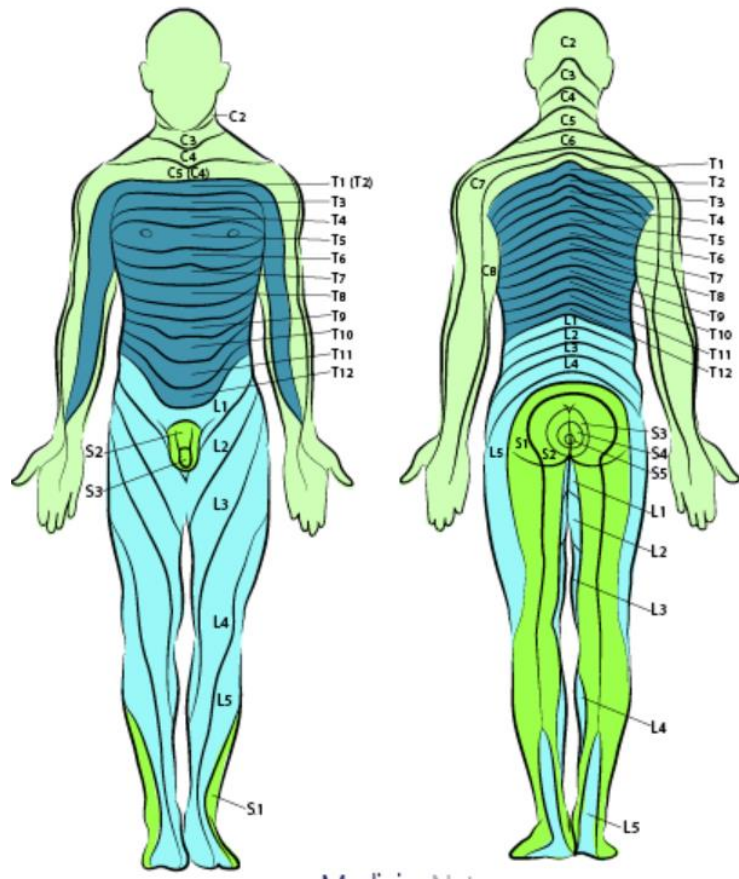




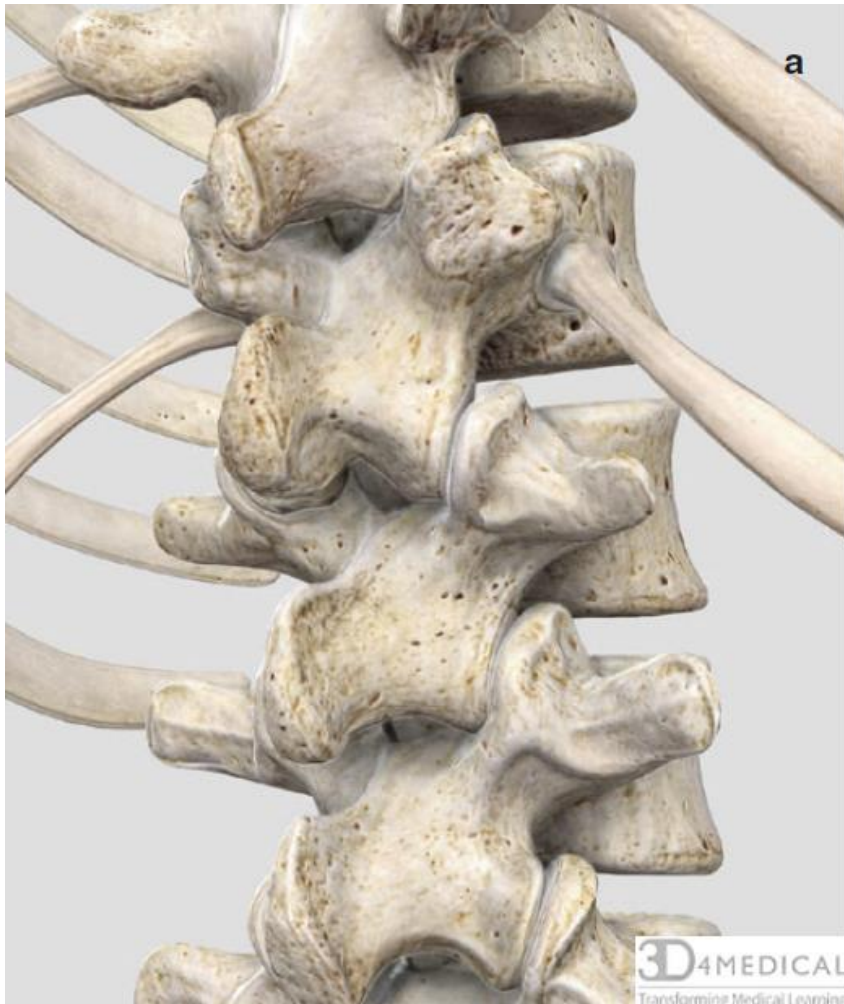
# Wervelkolom gerelateerde pijn - lumbaal



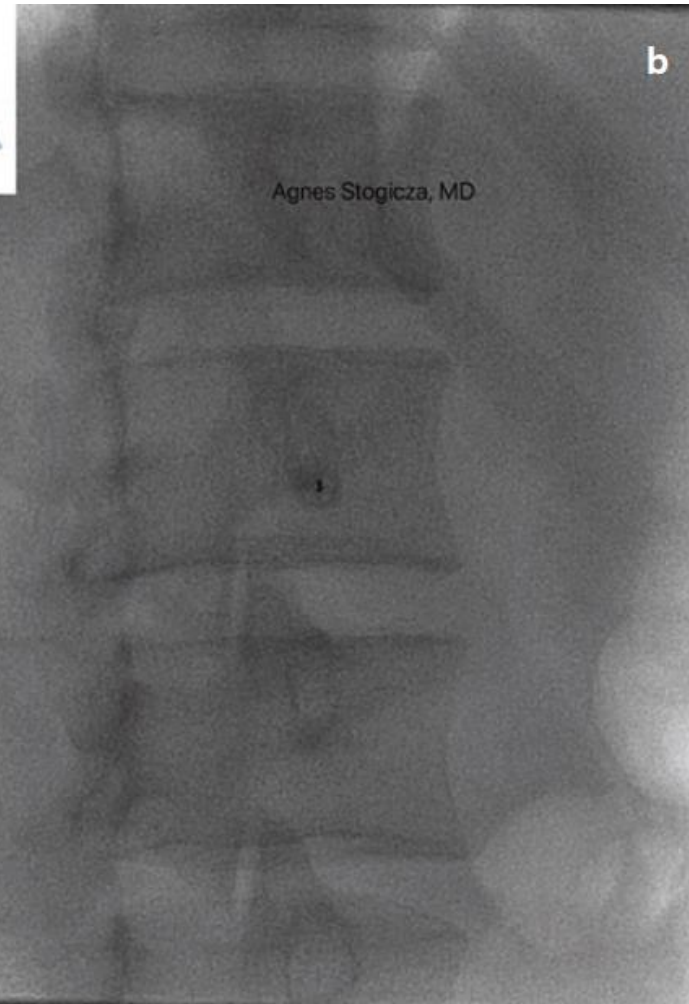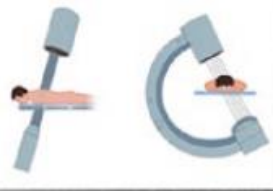# Wervelkolom gerelateerde pijn - lumbaal



# Wervelkolom gerelateerde pijn - lumbaal



3D4MEDICAL  
Transforming Medical Learning



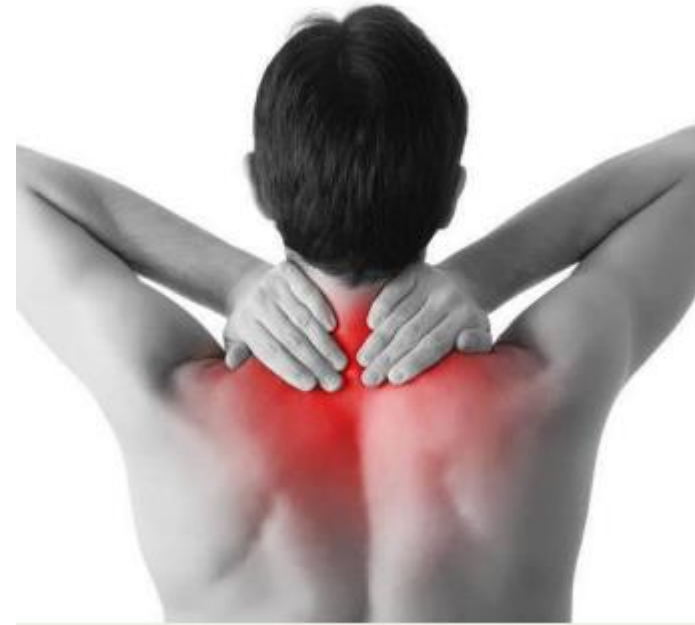Agnes Stolicza, MD

Ziekenhuis  
Oost-Limburg



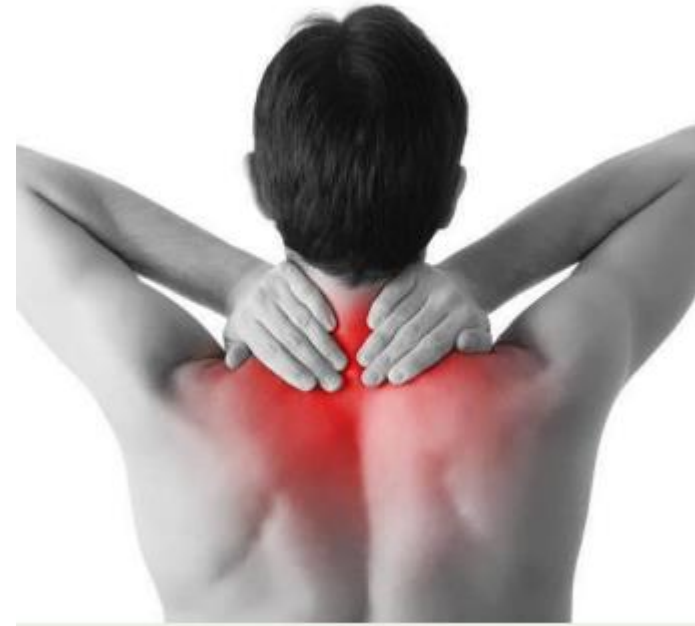# Wervelkolom gerelateerde pijn - cervicaal

- Pijnsyndromen
  - Cervicalgie
    - Whiplash associated disorder
    - Degeneratief
  - Cervicobrachialgie
    - Discoradiculair conflict
    - Neuroforaminele stenose
- Cervicogene hoofdpijn

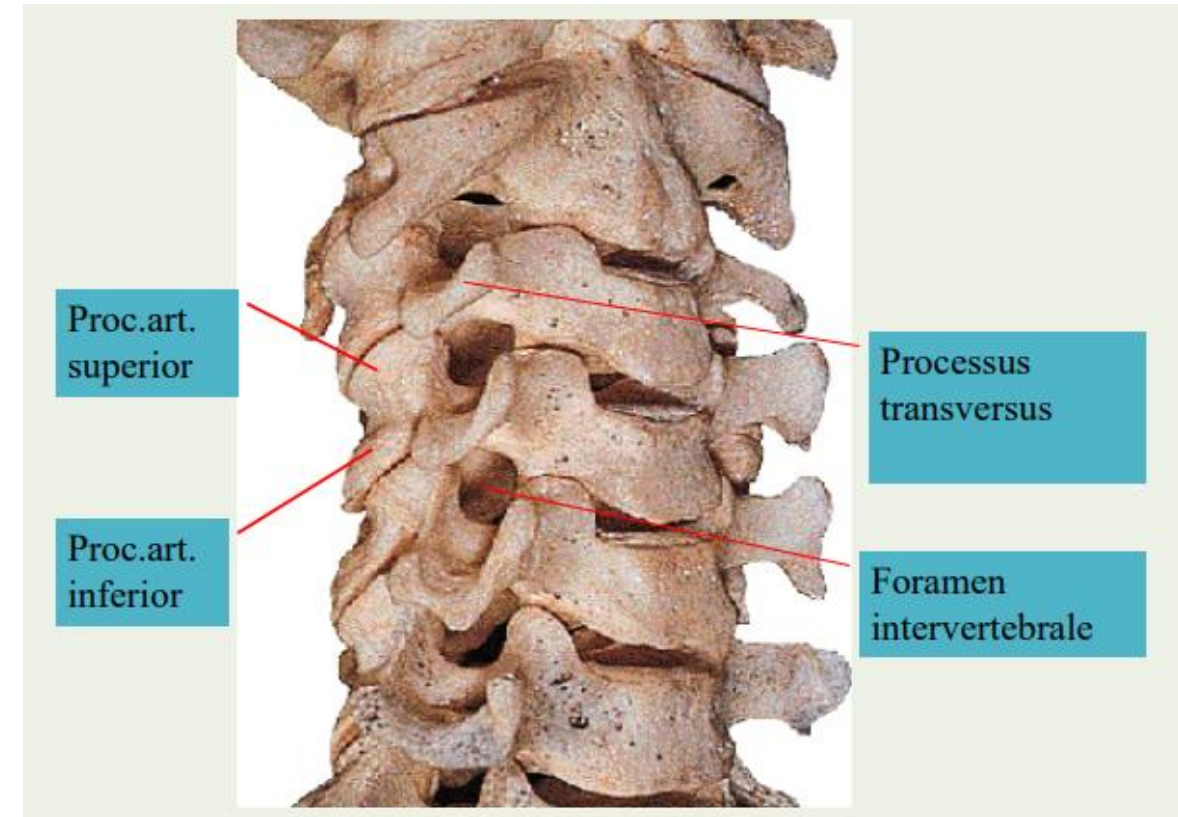
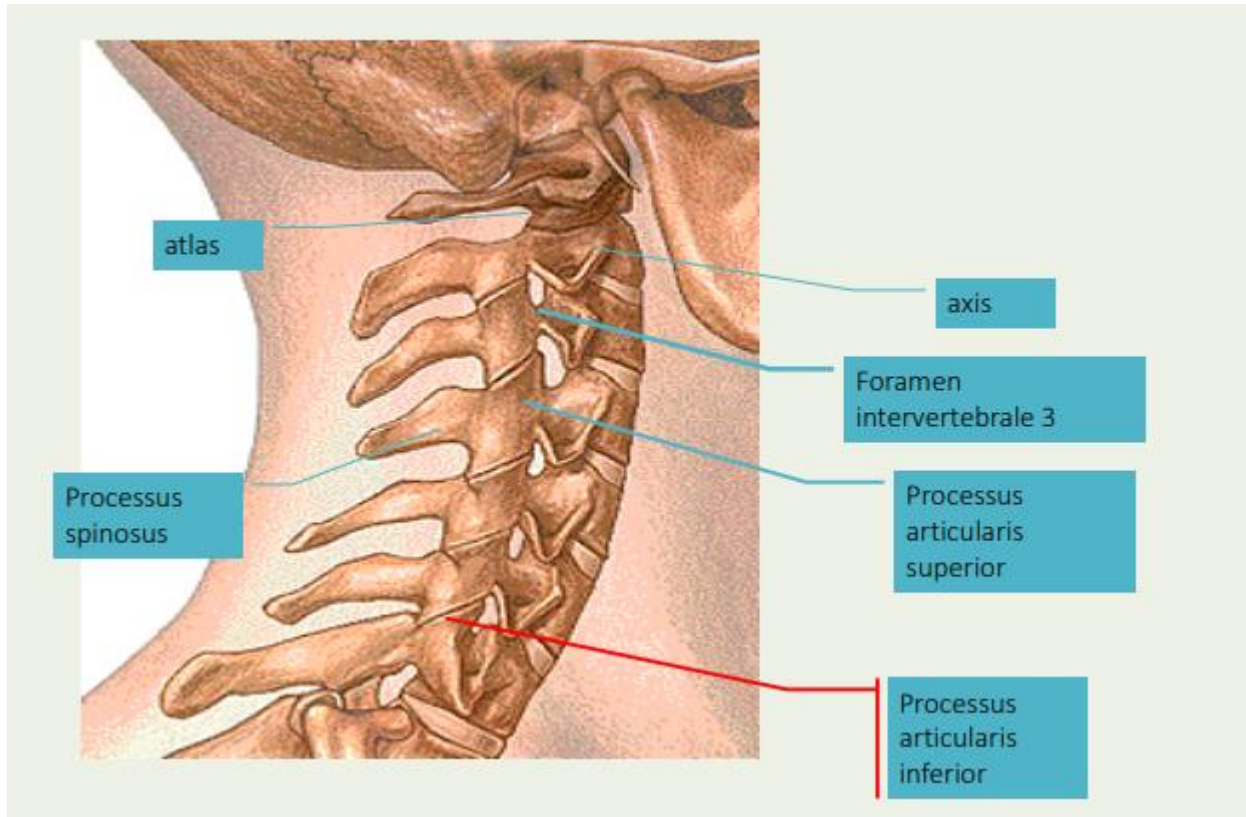


# Wervelkolom gerelateerde pijn - cervicaal

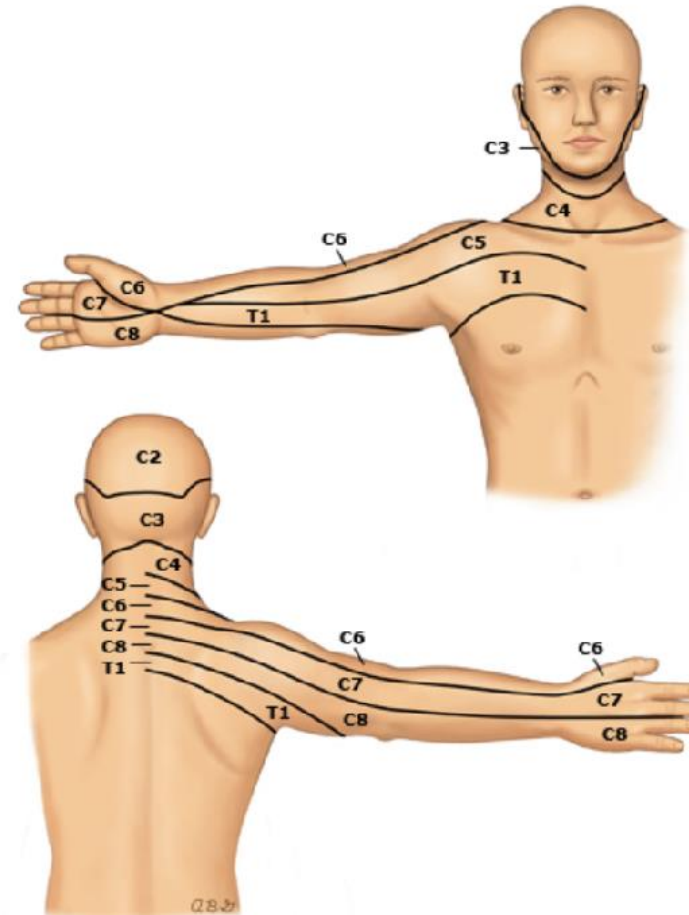
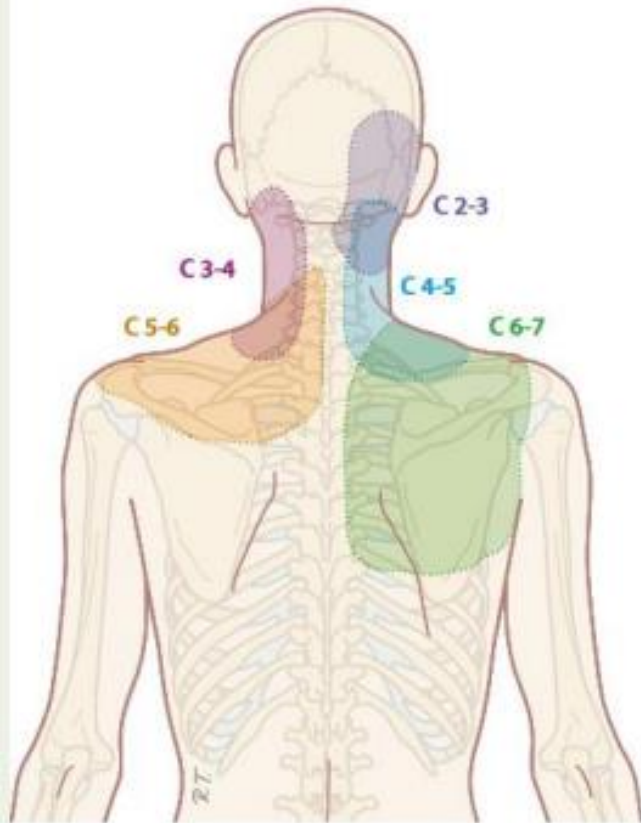
- Pijnbronnen
  - **Facet**
  - **Zenuwwortel**
  - Discogeen
  - Spieren
  - Ligamenten



# Wervelkolom gerelateerde pijn - cervicaal

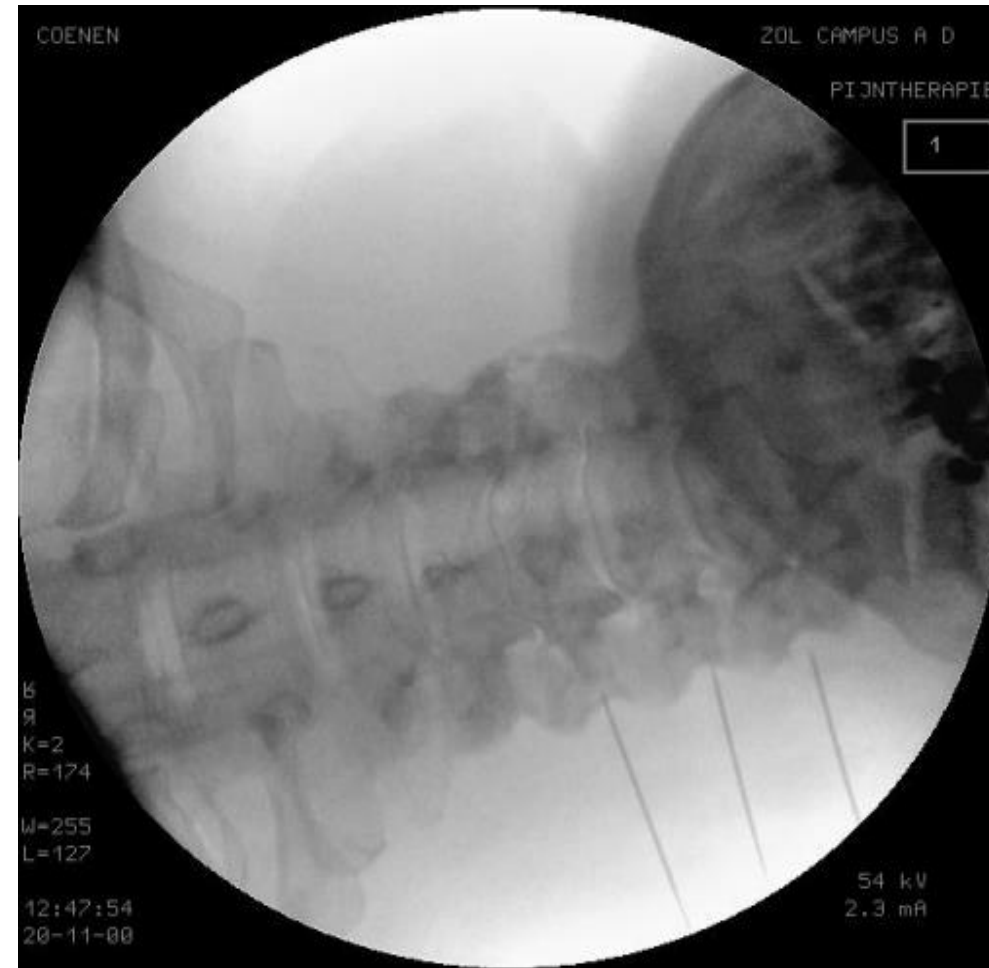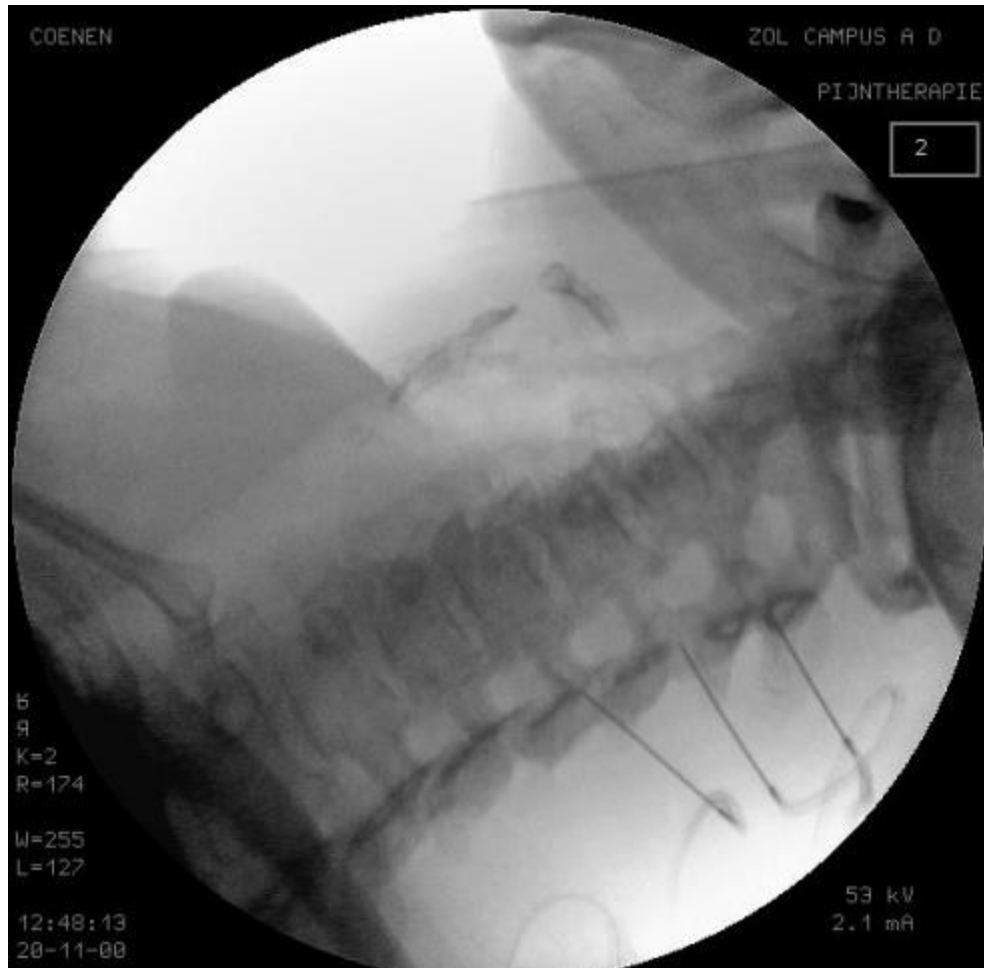


# Wervelkolom gerelateerde pijn - cervicaal



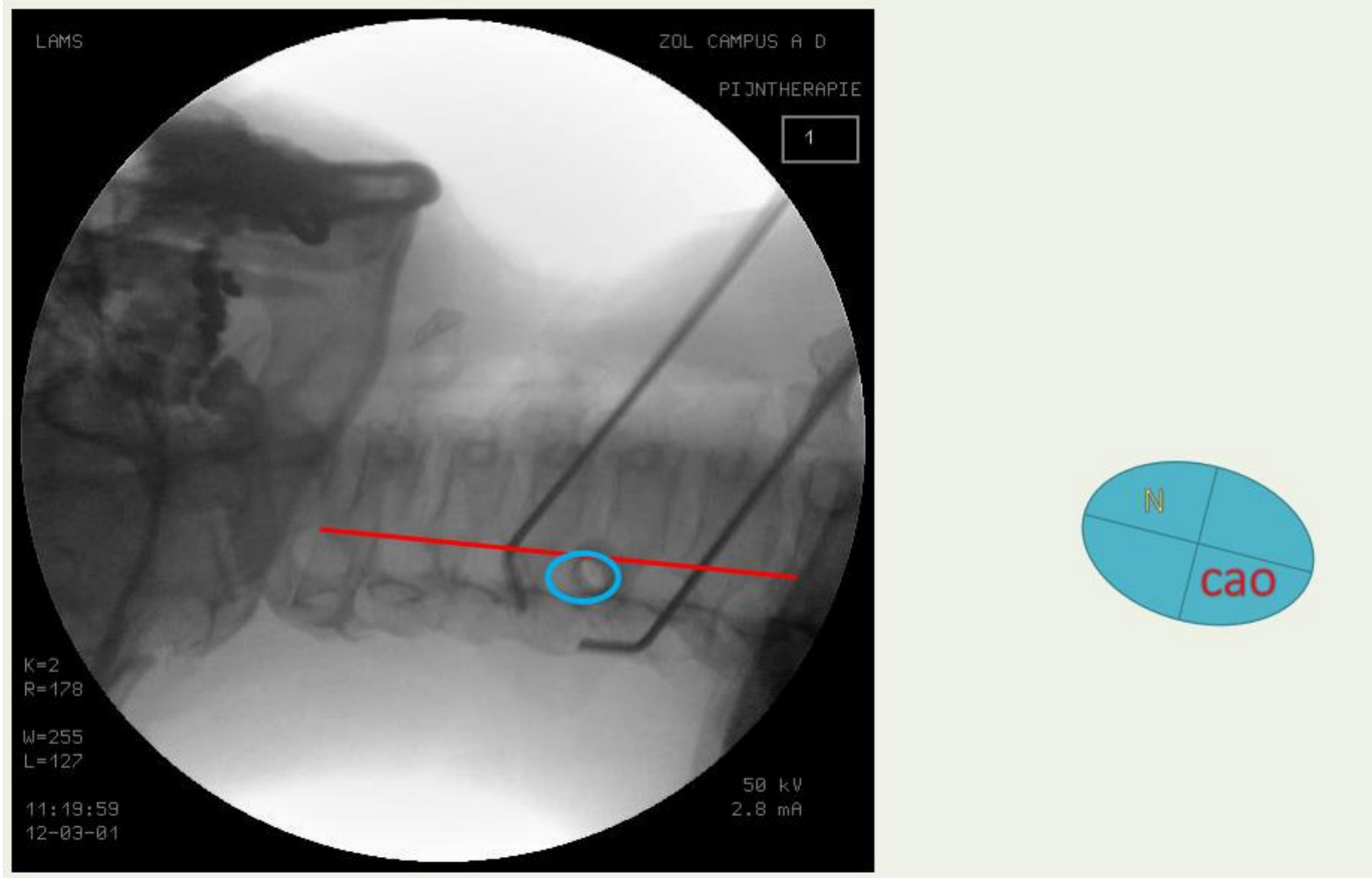
Figuur 1.2-2: Uitstralingspatroon van cervicale facetpijn  
(naar: Dwyer A, Aprill C, Bogduk N: Cervical zygapofyseaal joint pain patterns. I: A study in normal volunteers. Spine. 1990; 15, (6): 453-7. Met toestemming van de uitgever)

# Wervelkolom gerelateerde pijn - cervicaal





# Wervelkolom gerelateerde pijn - cervicaal



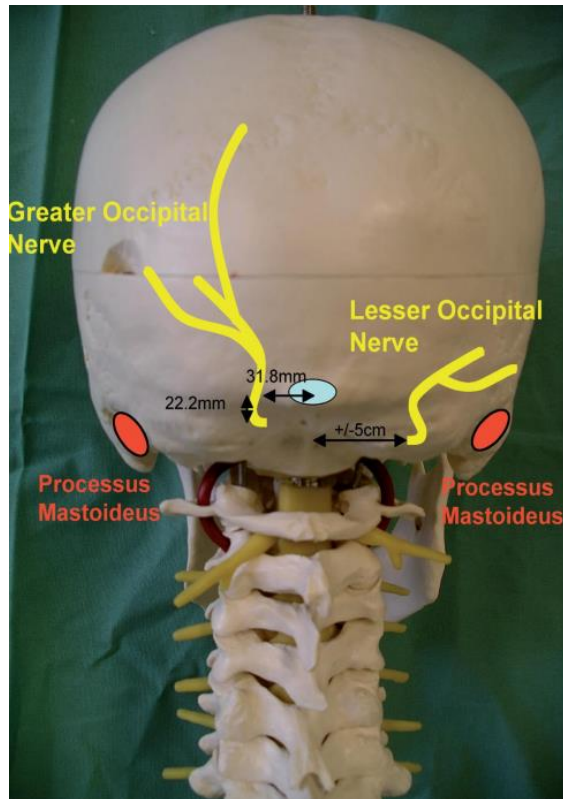
# Wervelkolom gerelateerde pijn - thoracaal

- Pijnsyndromen
  - Dorsalgie
  - Radiculaire pijn
- Pijnbronnen
  - **Facet**
  - **Zenuwwortel**
  - Discogeen
  - Spieren
  - Ligamenten

# Occipitalis neuralgie

Occipitalis neuralgie – PRF

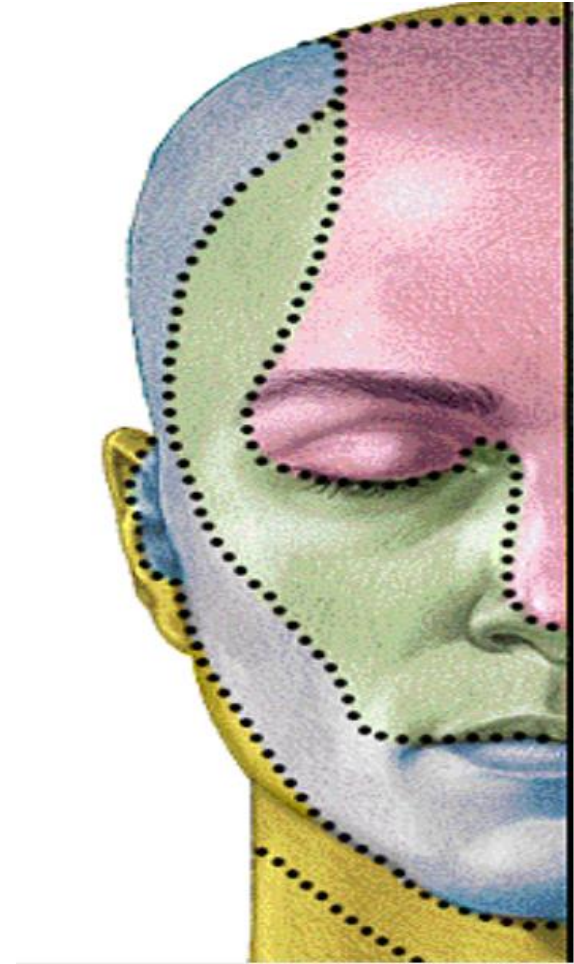
= Unilaterale hevige schietende pijn in het gebied van de NOMm



# Hoofd- en aangezichtspijn

## Pijnsyndromen

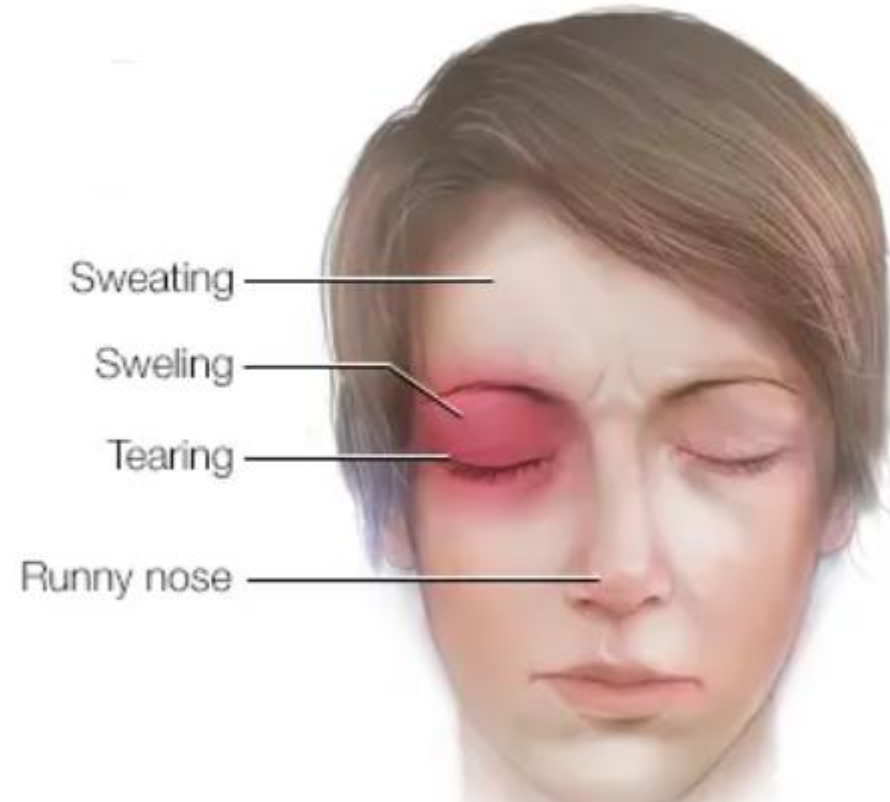
- Trigeminus neuralgie
  - Tic douloureux
  - Vijfde hersenzenuw
  - Periodes van intense scherpe messteekachtige, elektrische pijn



# Hoofd- en aangezichtspijn

## Pijnsyndromen

- Cluster hoofdpijn
  - Aanvallen in cluster
  - Rond het oog, unilateraal
  - Sympathische stimulatie

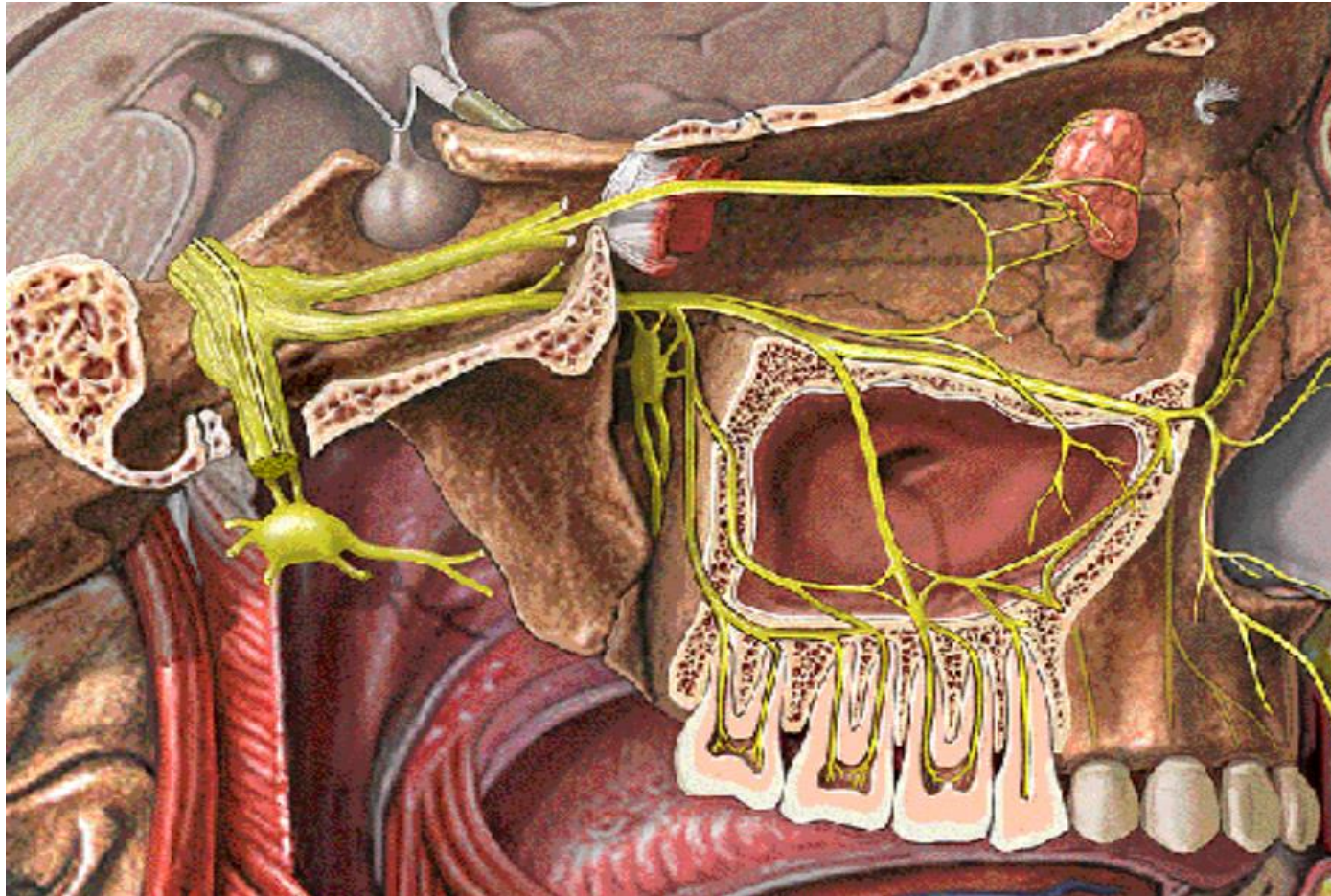


# Hoofd- en aangezichtspijn

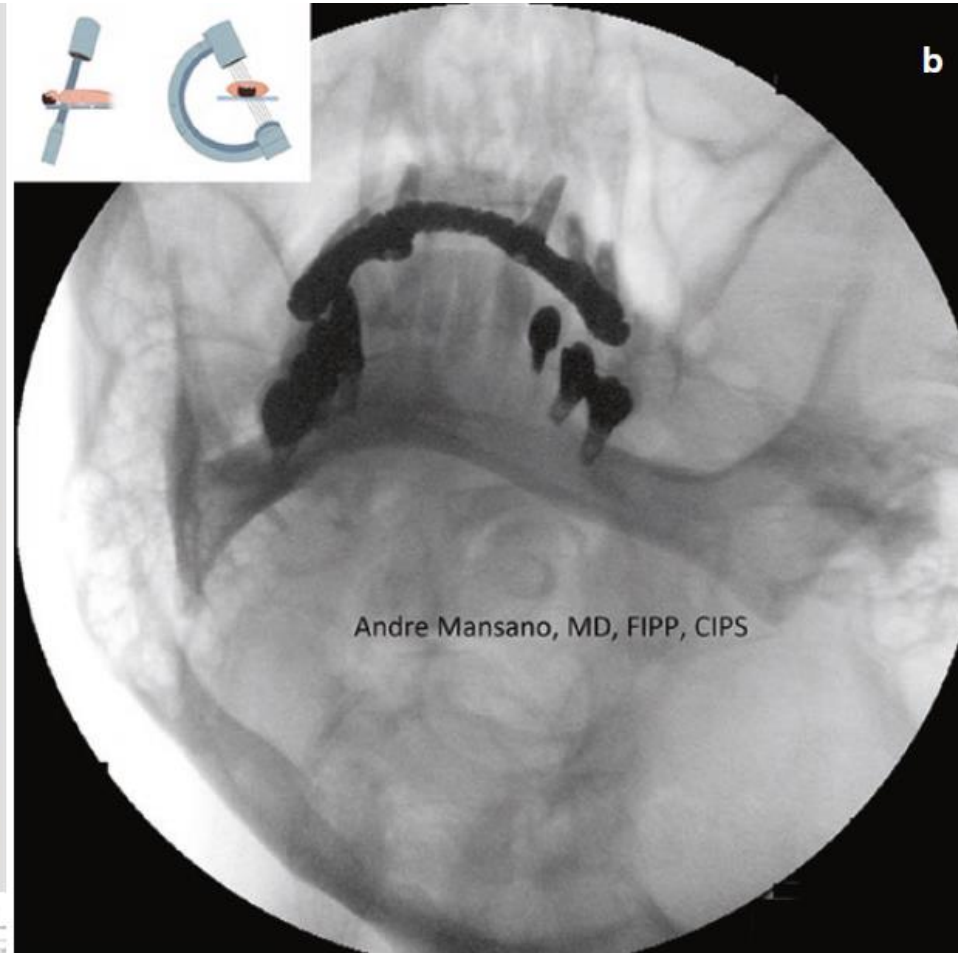
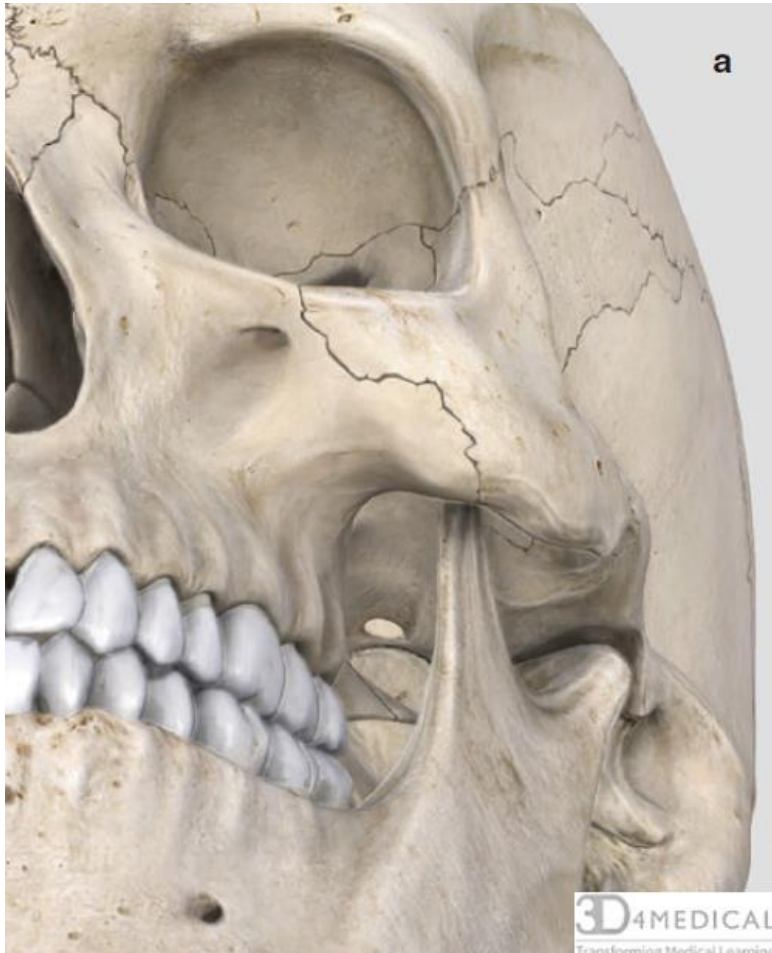Targets:

- Ganglion van Gasser
- Ganglion sfenopalatinum

# Hoofd- en aangezichtspijn – Ganglion van Gasser

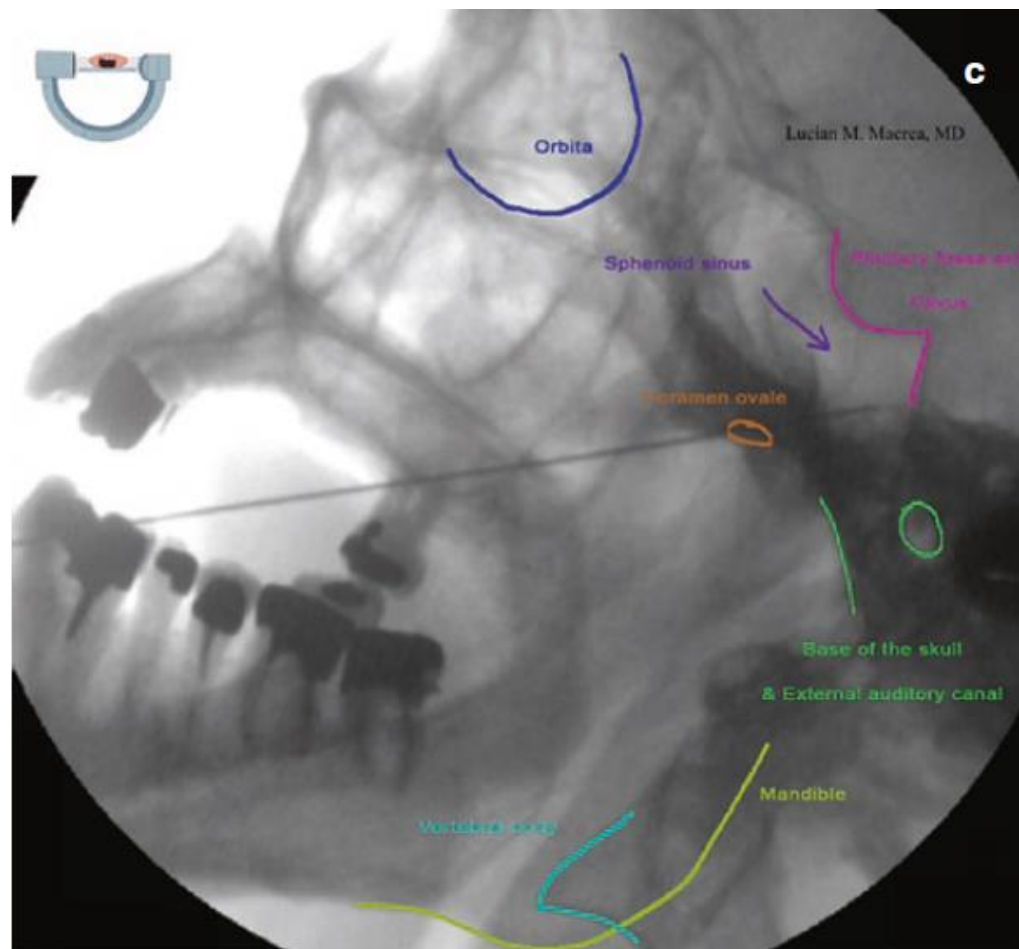
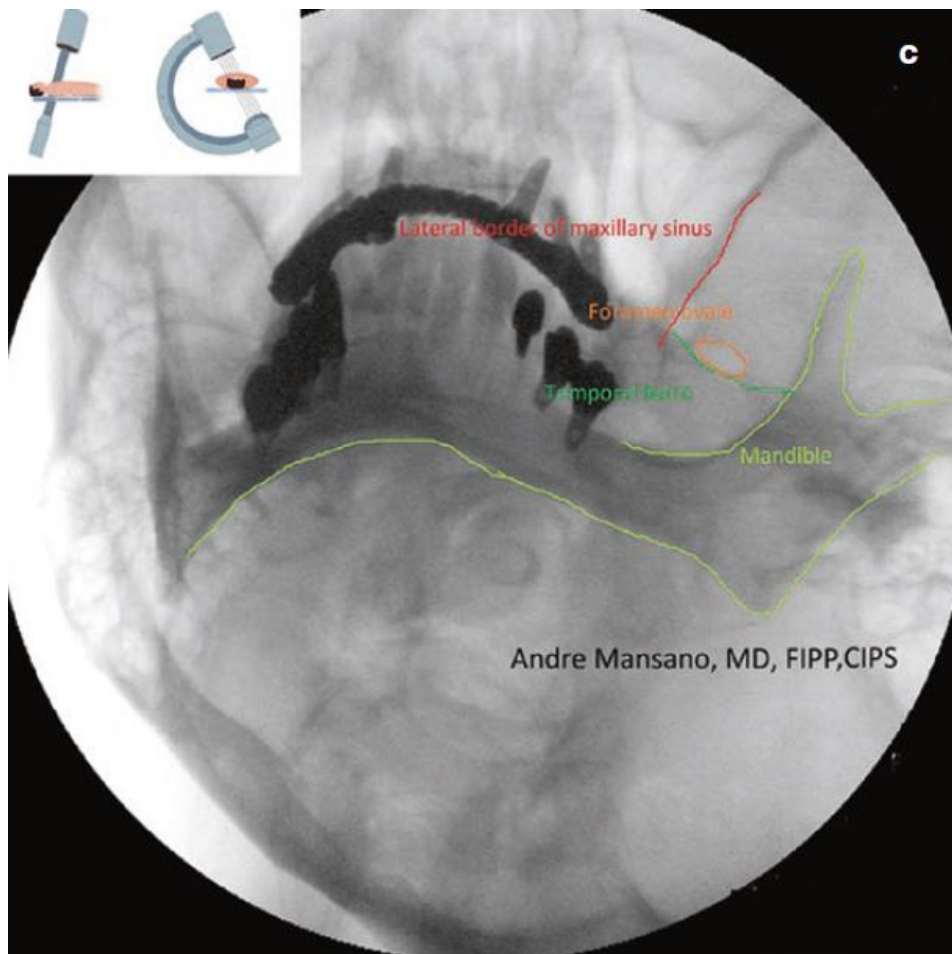


# Hoofd- en aangezichtspijn – Ganglion van Gasser

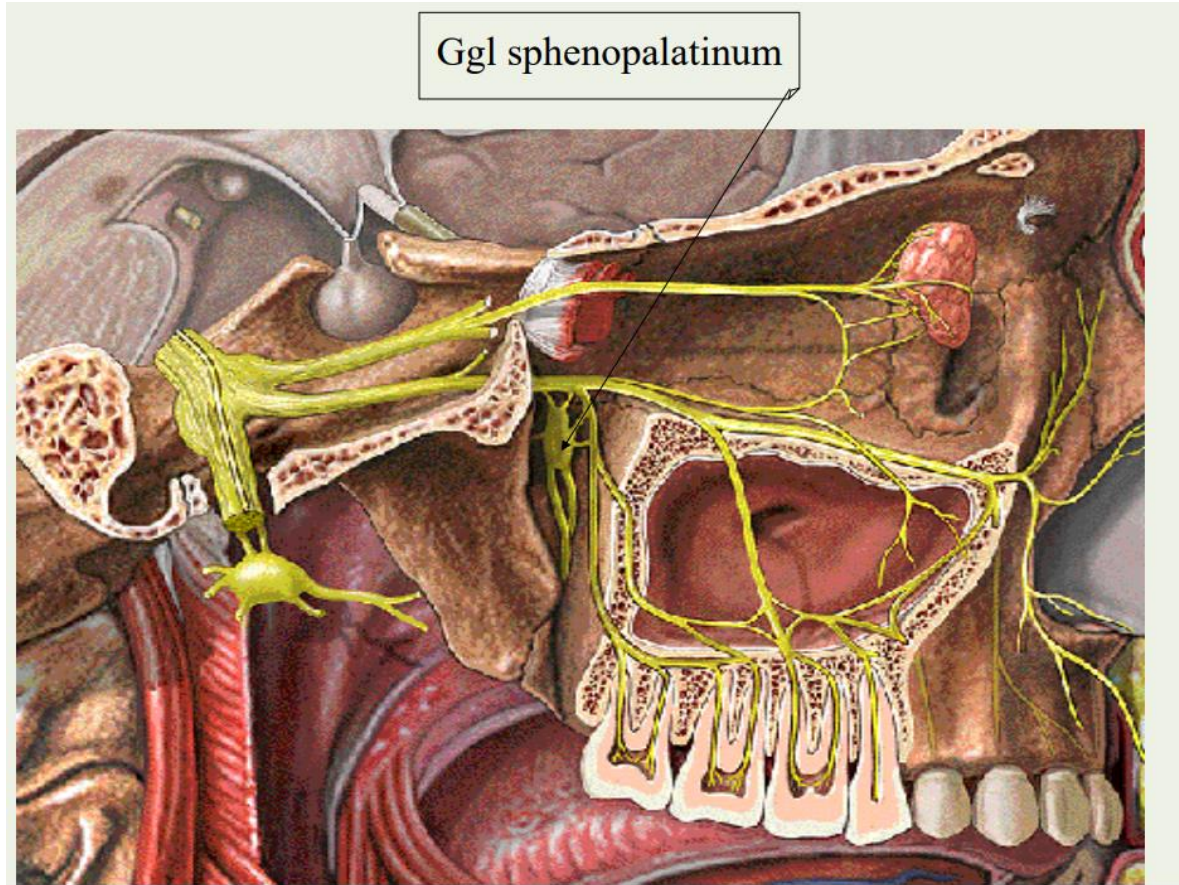




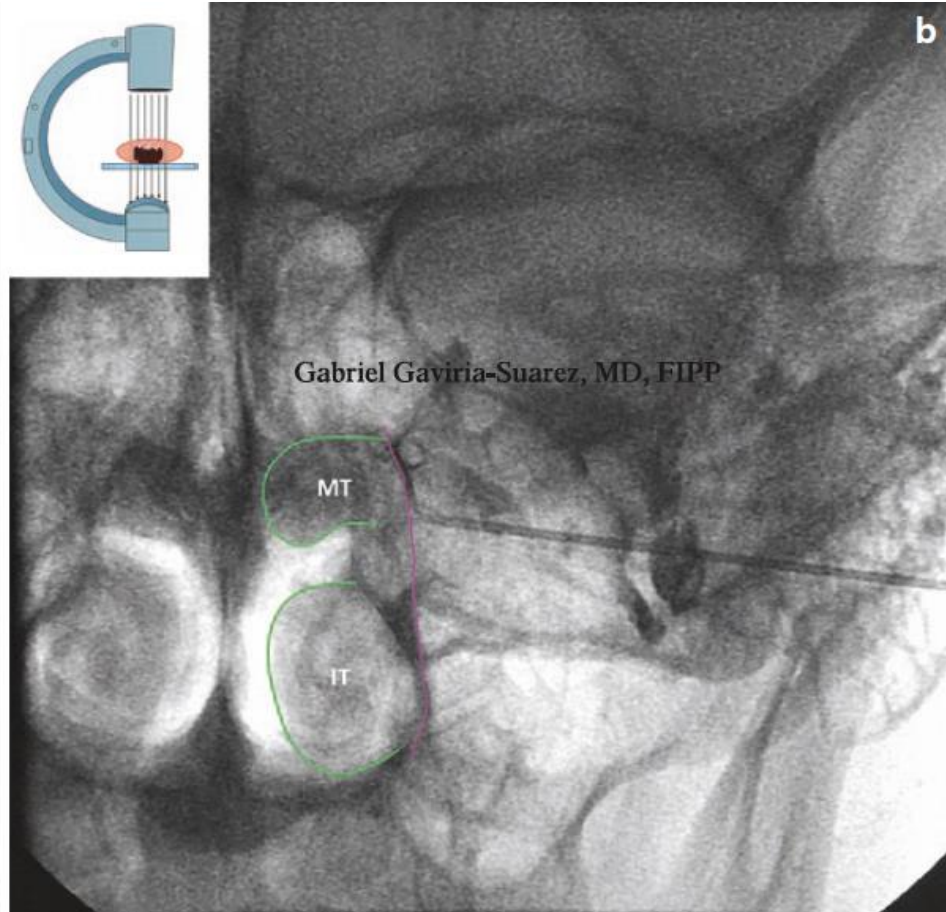
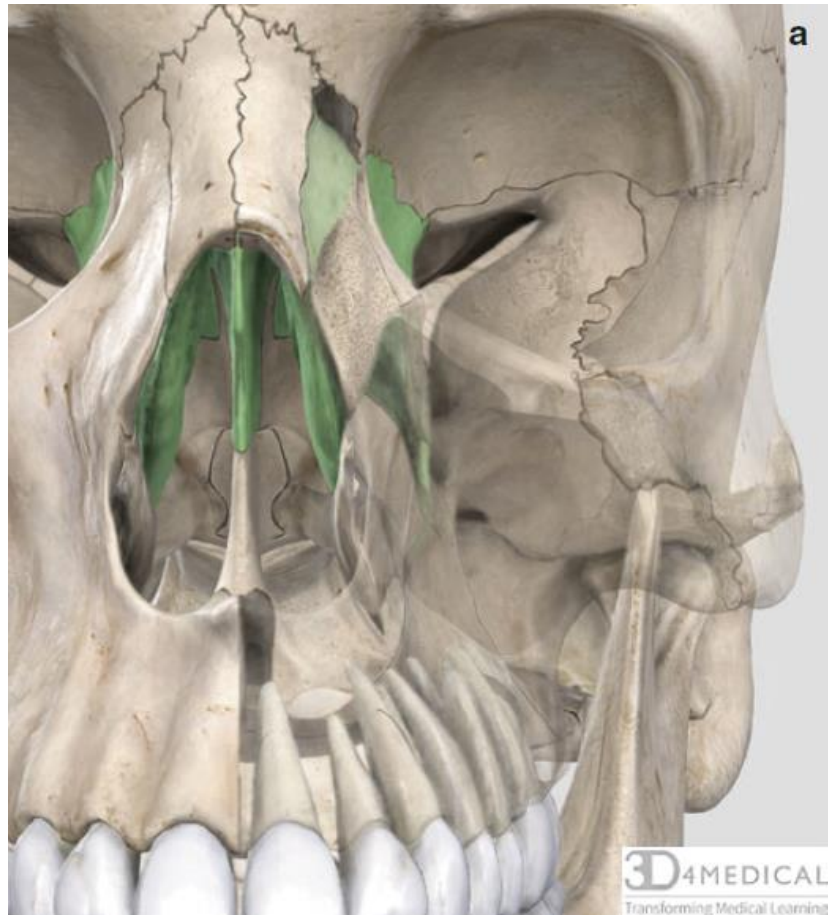# Hoofd- en aangezichtspijn – Ganglion van Gasser



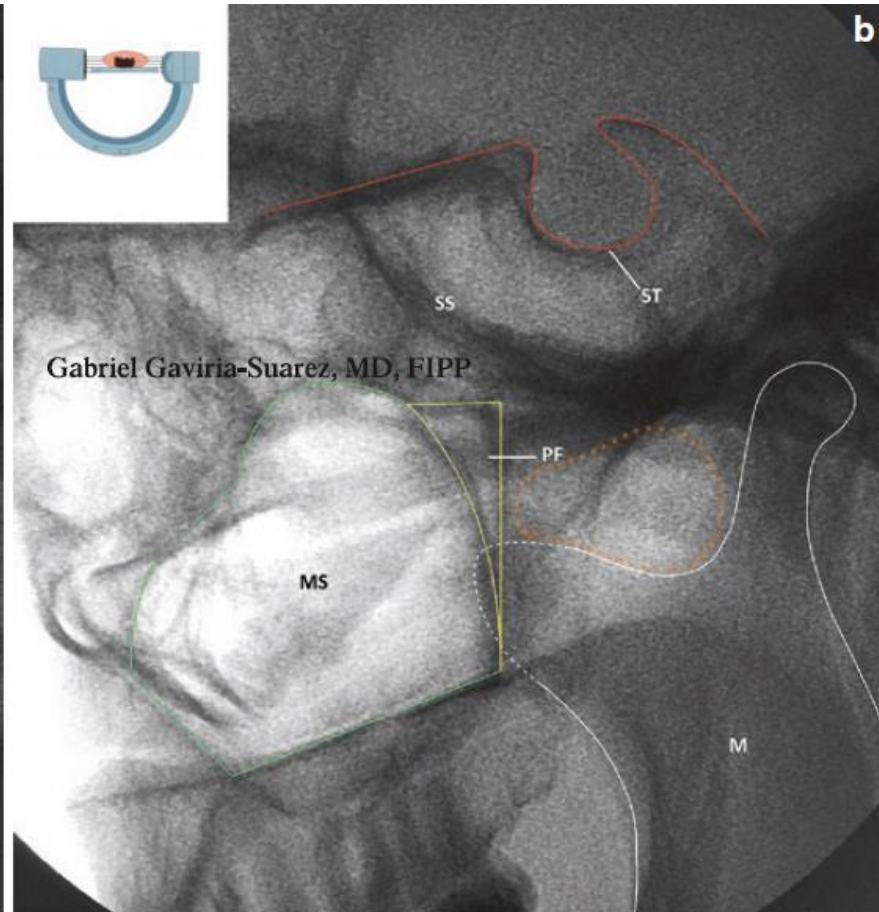
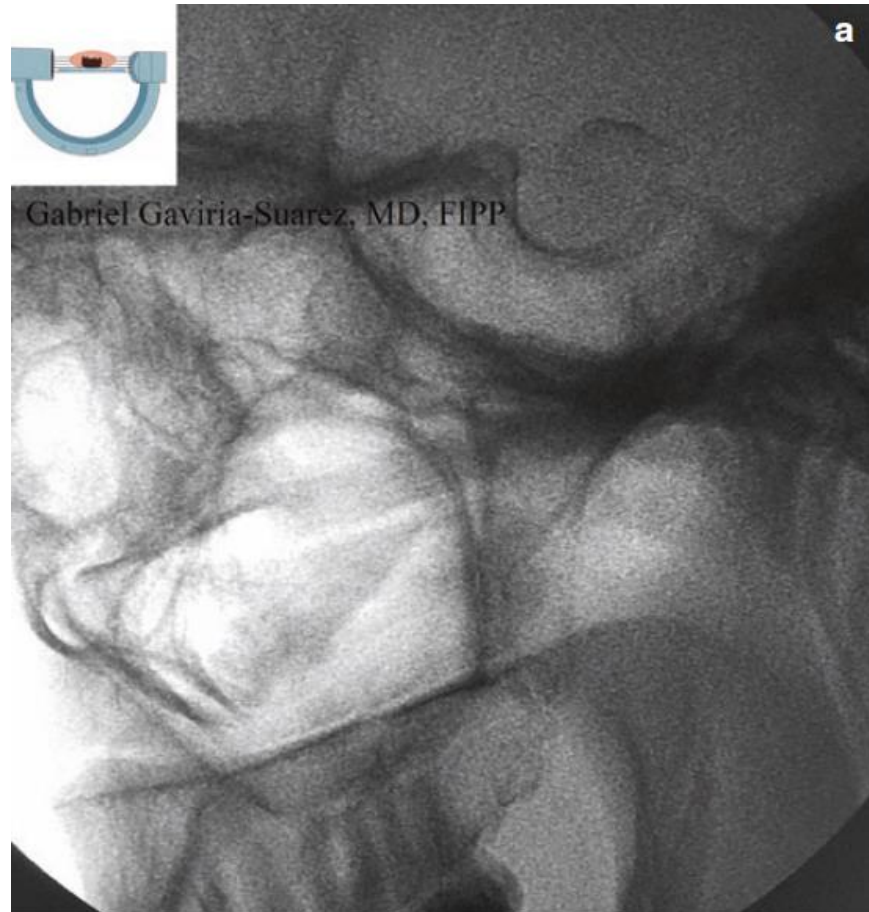# Hoofd- en aangezichtspijn – Ganglion sphenopalatinum



# Hoofd- en aangezichtspijn – Ganglion sfenopalatinum



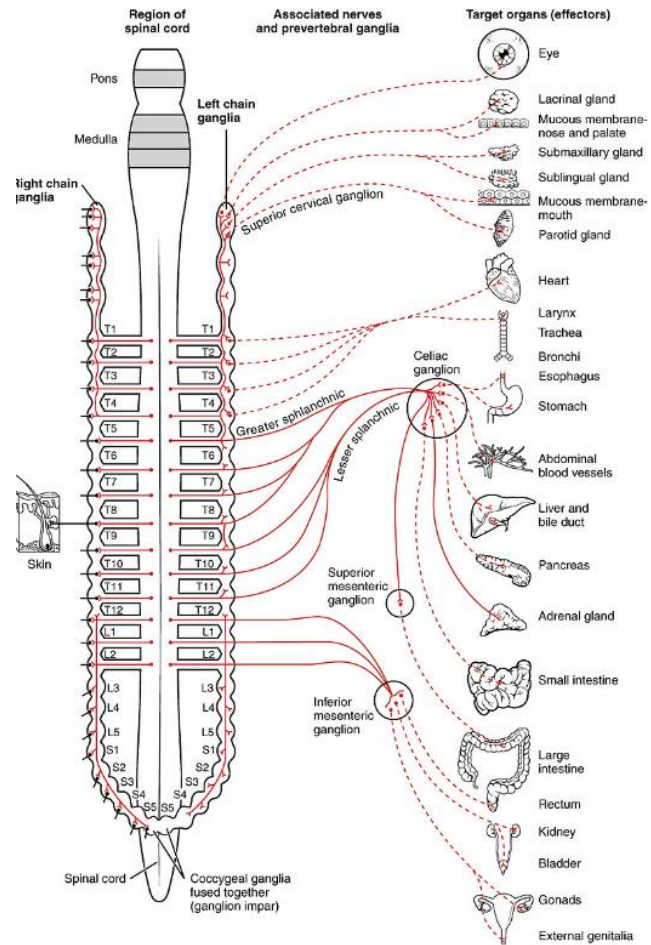
# Hoofd- en aangezichtspijn – Ganglion sfenopalatinum



# Sympatisch zenuwstelsel

- CRPS
- Vasculair lijden
- Kankerpijn
- Viscerale pijn

# Sympatisch zenuwstelsel



# Sympatisch zenuwstelsel

- Armen
  - Ganglion stellatum
- Hoog abdominaal
  - Plexus coeliacus
  - Splanchnische zenuwen
- Laag abdominaal
  - Plexus hypogastricus
- Benen
  - Lumbaal sympatisch grensstreng
- Coccygodynie
  - Ganglion impar

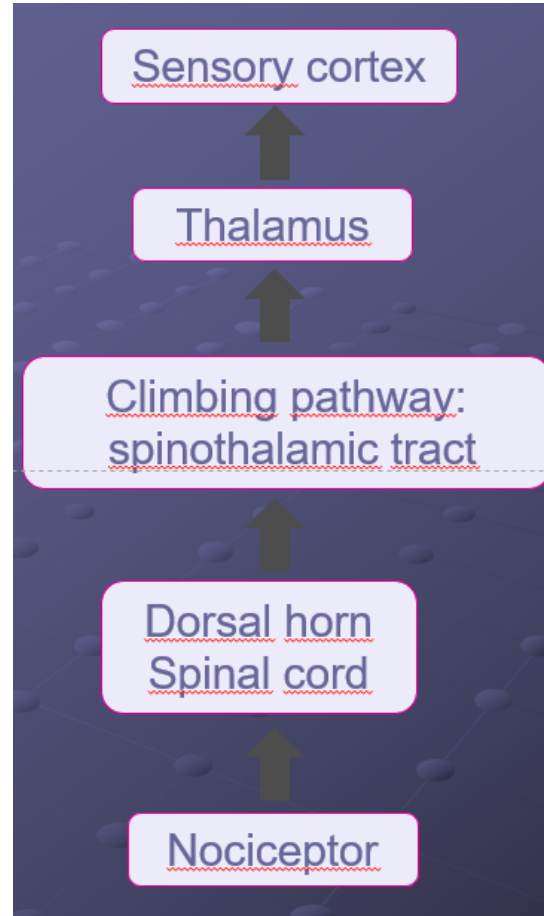
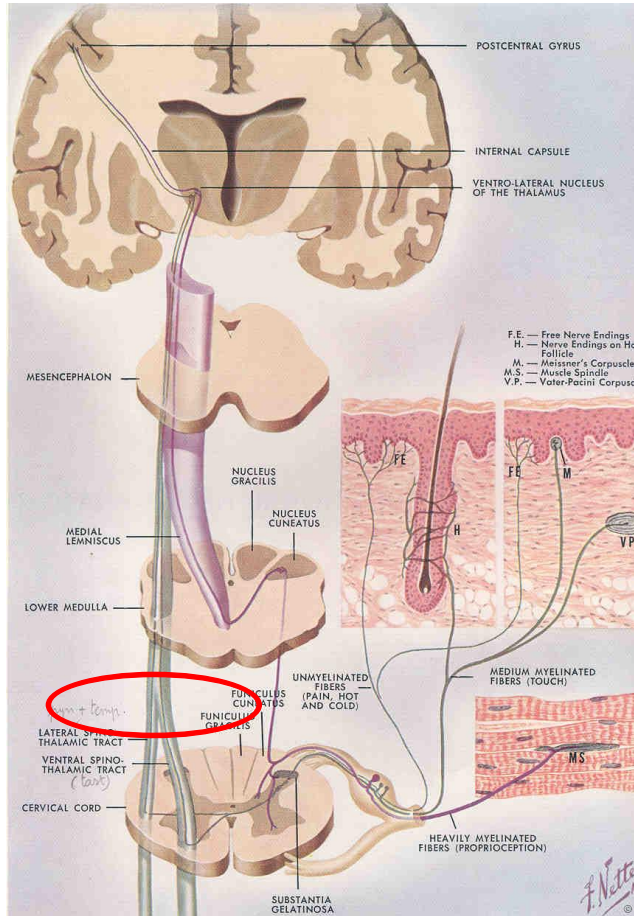
# Kankerpijn

## Chordotomie

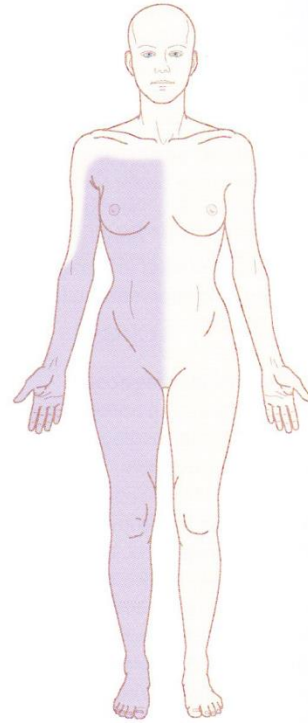
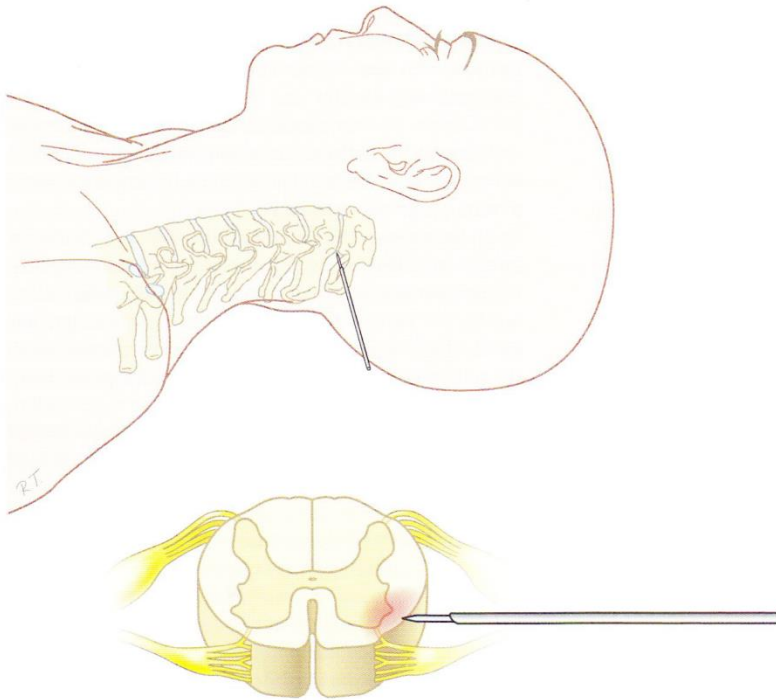
- Unilaterale pijn onder C5
- Beperkte levensverwachting



# Kankerpijn

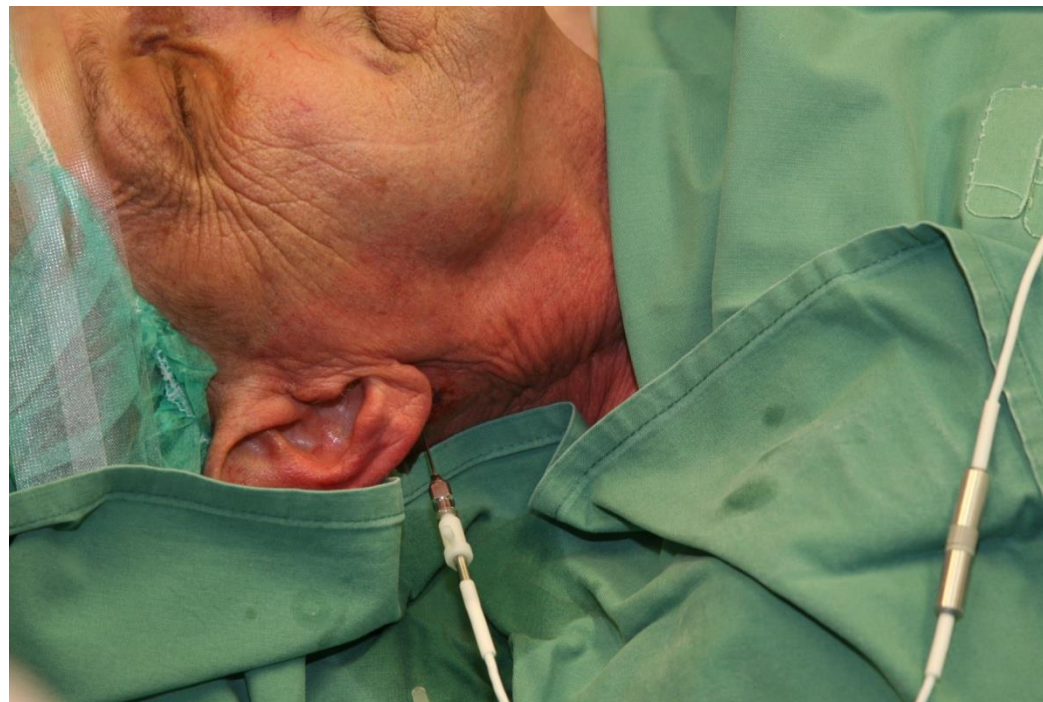
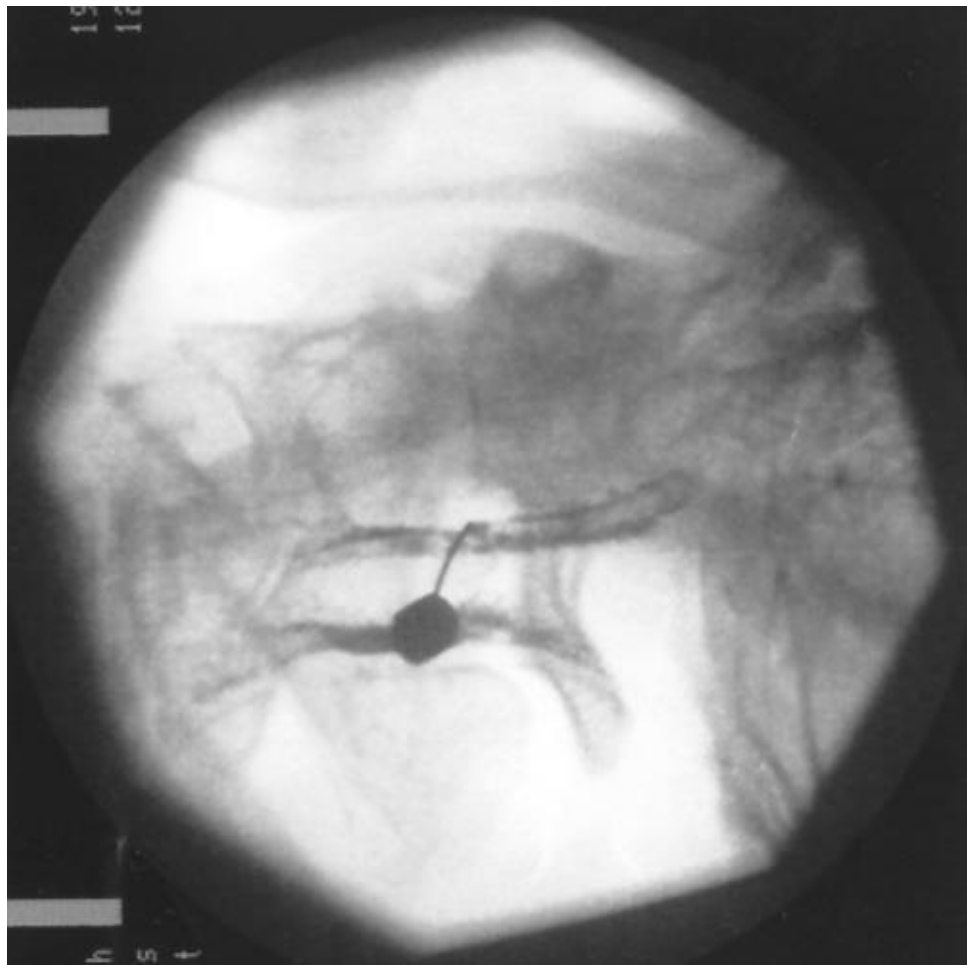
# Kankerpijn



- onderbreken tractus spinothalamicus anterior
- thv C1-2
- Grootste intervertebrale opening
- Arteria vertebralis anterior tov merg
- Geen facet

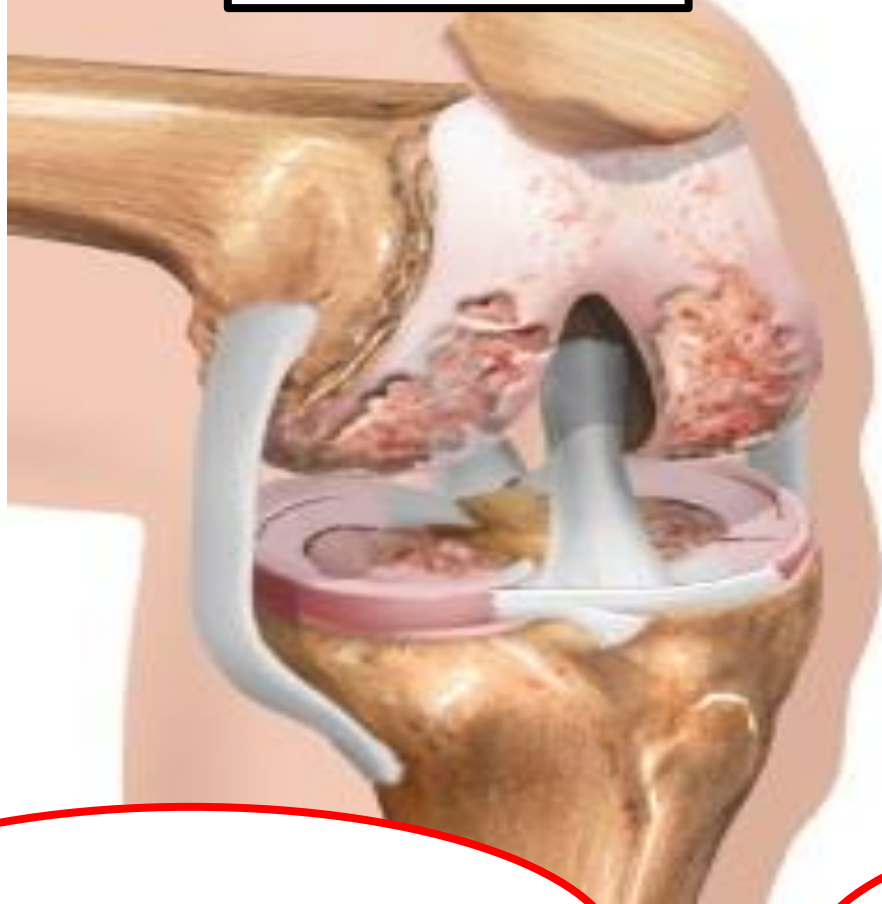# Kankerpijn



# Perifere zenuwen

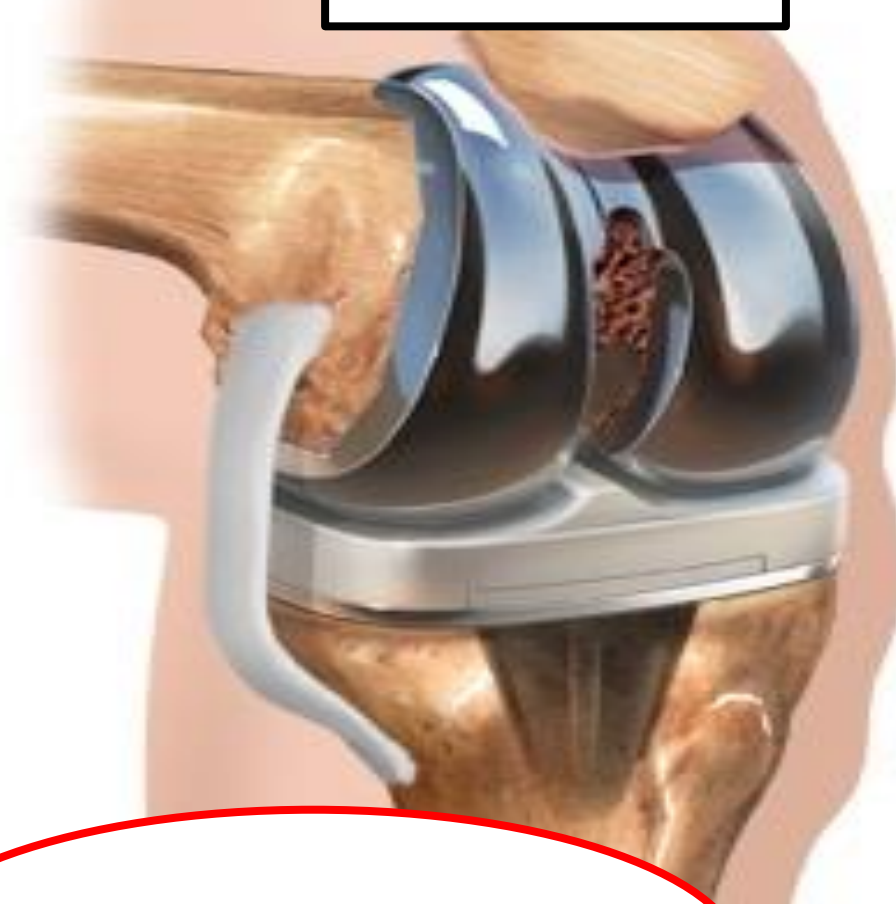Indicatie	Target
Gonartrose Persisterende postoperatieve pijn	Genicular nerves
Omartrose Persisterende postoperatieve pijn	Suprascapular nerve
Meralgia Paresthetica	Lateral Femoral cutaneous nerve
Pudendus Neuralgie	Pudendal nerve
Ilioinguinalis-hypogastricus neuralgie	Ilioinguinal + hypogastricus nerve
Scrotalgie	Genitofemoral nerve

**OA**

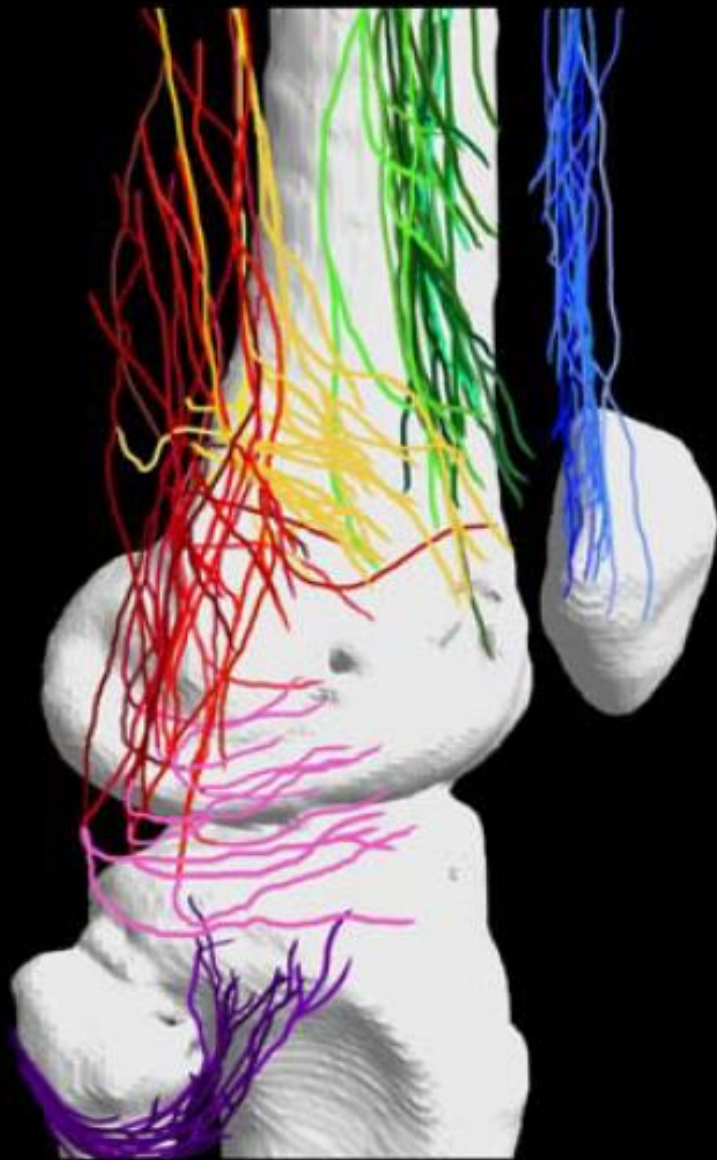


**Global prevalence: 16%**

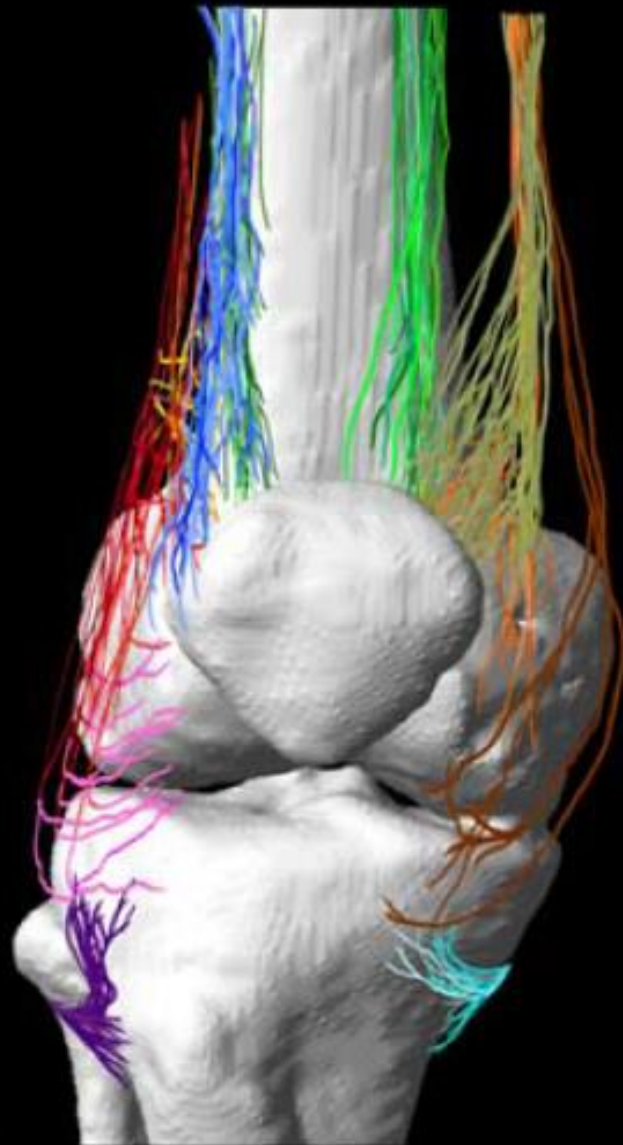
**PPSP**



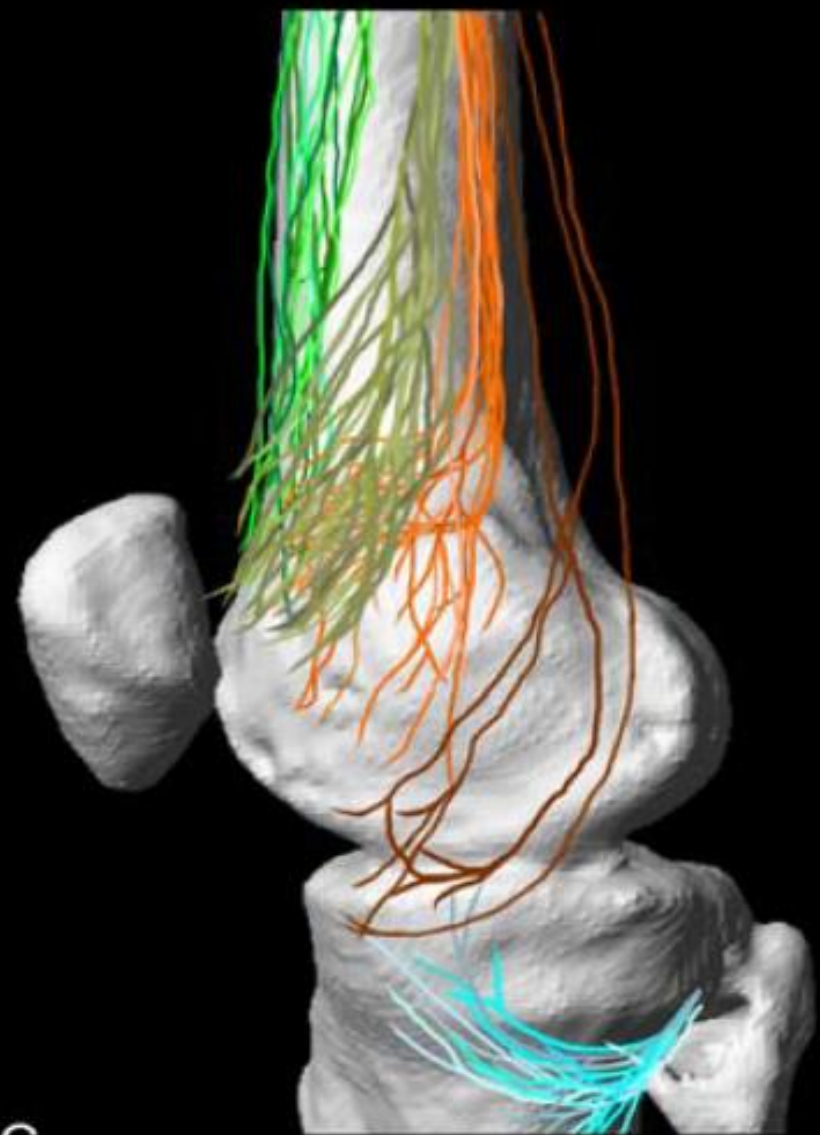
**1year post TKA : 13,1- 38%**













A

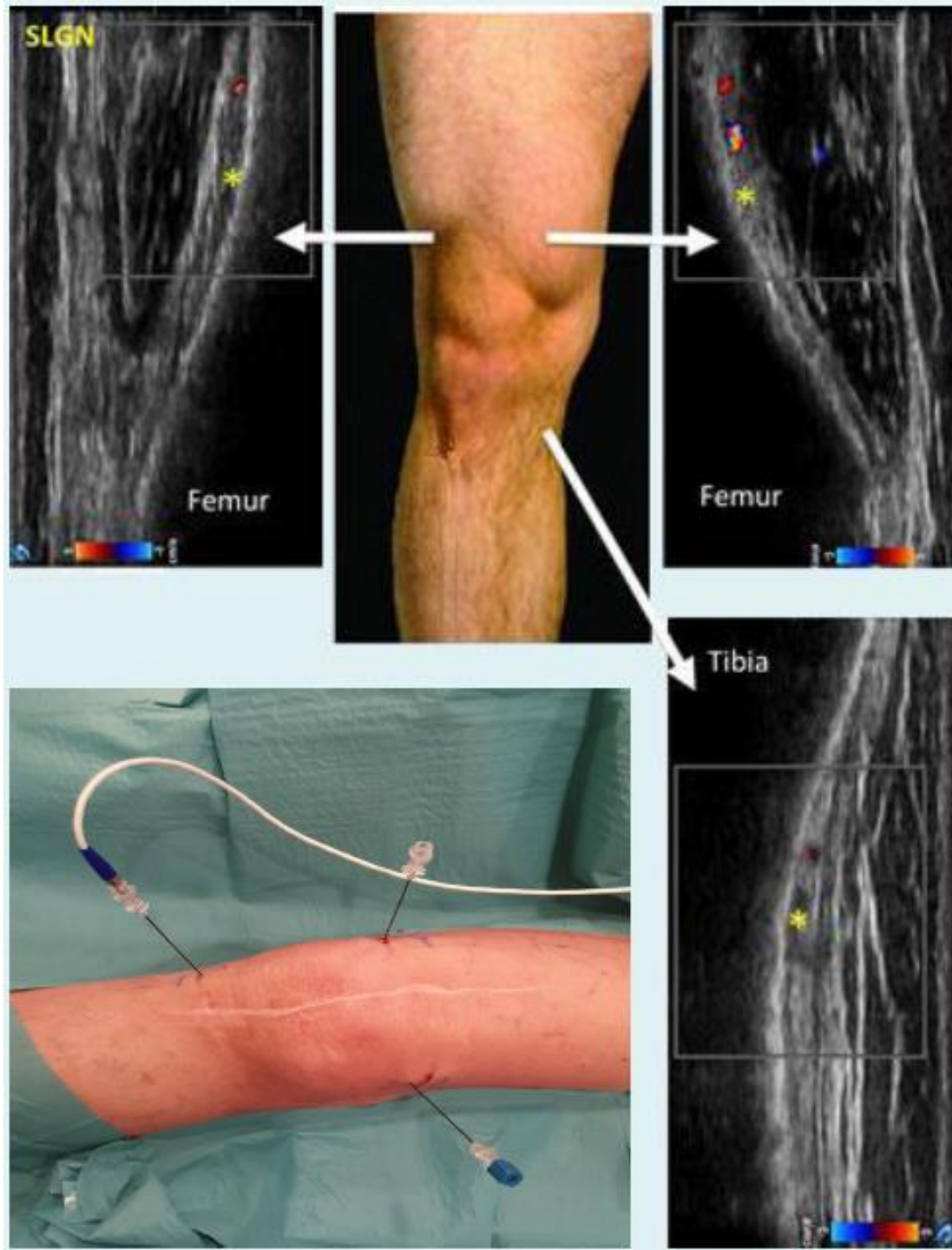


B



C

- |   |   |  |  |   |
|---|---|--|--|---|
|  N. to vastus intermedius |  Superior lateral genicular n. |  Superior medial genicular n. |  Common fibular n.    |  N. to vastus medialis             |
|  N. to vastus lateralis   |  Inferior lateral genicular n. |  Inferior medial genicular n. |  Recurrent fibular n. |  Infrapatellar br. of saphenous n. |



# COGENIUS Trial



Comparison of conventional and cooled radiofrequency treatment of the genicular nerves versus sham procedure for patients with chronic knee pain: a multicentre, double blind, randomised controlled trial

[www.cogeniusstudy.be](http://www.cogeniusstudy.be)

**KCE Trials Number: INV20-1255**





# COGENIUS

## I Intervention

- Cooled Radiofrequency ablation (RF)
- Conventional RF
- Sham procedure

Screening

Patients with chronic anterior knee pain (> 12 months) that is moderate to severe (defined as NRS > 4 on most or all days for the index knee either constantly or with motion) and unresponsive to conventional treatments continued during 12 months including physiotherapy, oral analgesics or intra-articular infiltrations.

Stratification in 2 subgroups

Subgroup 1  
Radiographically confirmed knee OA with KL grade II-IV

Subgroup 2  
PPSP

Run-in

Run-in

Run-in

Randomisation 2:2:1  
(n=200)

Randomisation 2:2:1  
(n=200)

Treatment

Study arm 1:  
Conventional RF  
(n= 80)

Study arm 2:  
Cooled RF  
(n= 80)

Study arm 3:  
Sham procedure  
(n= 40)

Study arm 1:  
Conventional RF  
(n= 80)

Study arm 2:  
Cooled RF  
(n= 80)

Study arm 3:  
Sham procedure  
(n= 40)

Month 1 - 24

Assesment at 1, 3-, 6-, 12-, 24- months after treatment

