Heup, knie en schouder : wat als alles begint te kraken?

Bie Velghe
Medische Beeldvorming
Zaterdag 21 september 2013

Ziekenhuis Oost-Limburg

BRAD PITT
CATE BLANCHETT
BENJAMIN BUTTON

Fysiologische veranderingen MSK

BOT → **OSTEOPOROSE**

- Matrix van vooral type 1 collageen, mineralen (calcium) en osteoblasten-cyten en clasten
- Constante remodeling resorbtie/formatie
- Botverlies = osteoporose , reductie van stevigheid
- Vrouwen > mannen door menopauze en ermee samenhangende verminderde circulerende oestrogenen

Uhhh, it's cold ....
Ahhhh ....
For women it can be an advantage to get older

Fysiologische veranderingen MSK

SPIER/PEES → SARCOPENIE

Ouder worden:

- musculaire massa
- musculaire functie

⇩ **= Sarcopenie**

Levenslange fysieke activiteit:

- NIET: verlies totaal aantal vezels
- WEL: hypertrofie van de vezels die wel blijven bestaan

Chronische aandoeningen

- diabetes
- cardiovasculair aandoeningen
- obesitas
- osteoporosis

} ⇧ leeftijd

Grote impact op kwaliteit van leven

Strategieën om morbiditeit en mortaliteit ⇩

TOVERWOORD: fysieke activiteit

- Ter preventie/uitstelling
- In alle demografische groepen
- Vooral bij de baby boomers

Baby boomers

- Baby boomers: na WO II geboren (1946-1964)

  (Economisch slowdown: 2007-2009 = pensioenleeftijd)

- Baby-boomers: 1 ste generatie die sport beoefende en die van plan zijn om dit te blijven doen ook in hun 70 jaren

- Boomeritis

Ziekenhuis Oost-Limburg

Geriatrische orthopedie

- Osteoporose → fracturen
- Artrose
- Sarcopenie → spier-/peesproblematiek
- Tumoren

Traumatische fracturen

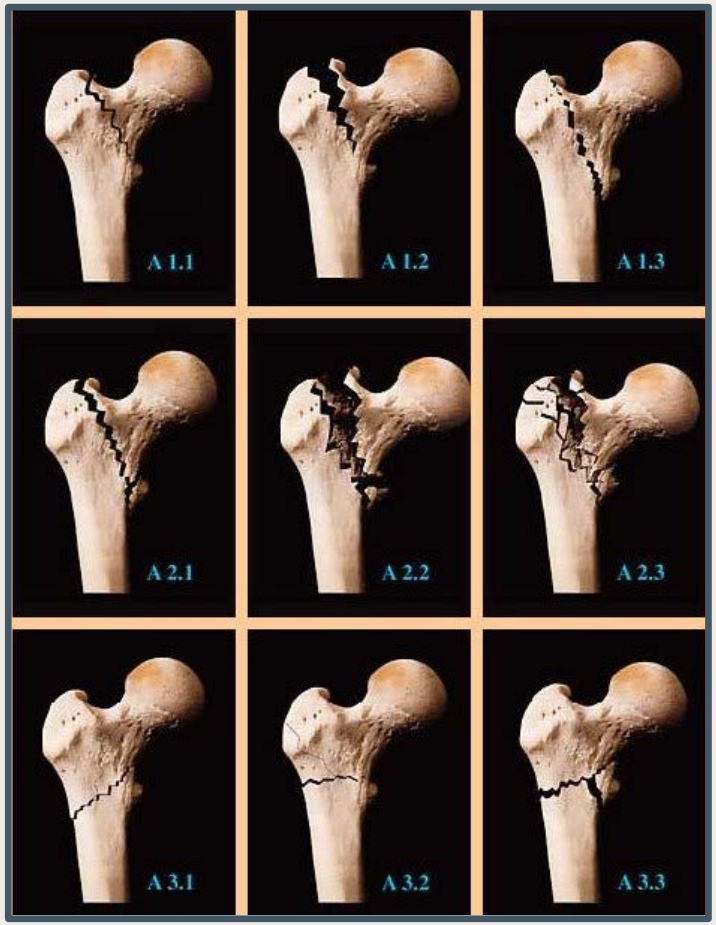

R

Tumoren

HEUPPATHOLOGIE

1. Osteoartritis
2. Insufficiëntiefracturen
3. Weke delen pathologie: m. gluteus

Osteoartritis: radiologische kenmerken

- Vernauwing van de gewrichtsruimte
- Subchondrale sclerosis
- Osteofytosis in low stress zones meestal perifeer
- Cyst/pseudocystvorming (Eggers Cysts)

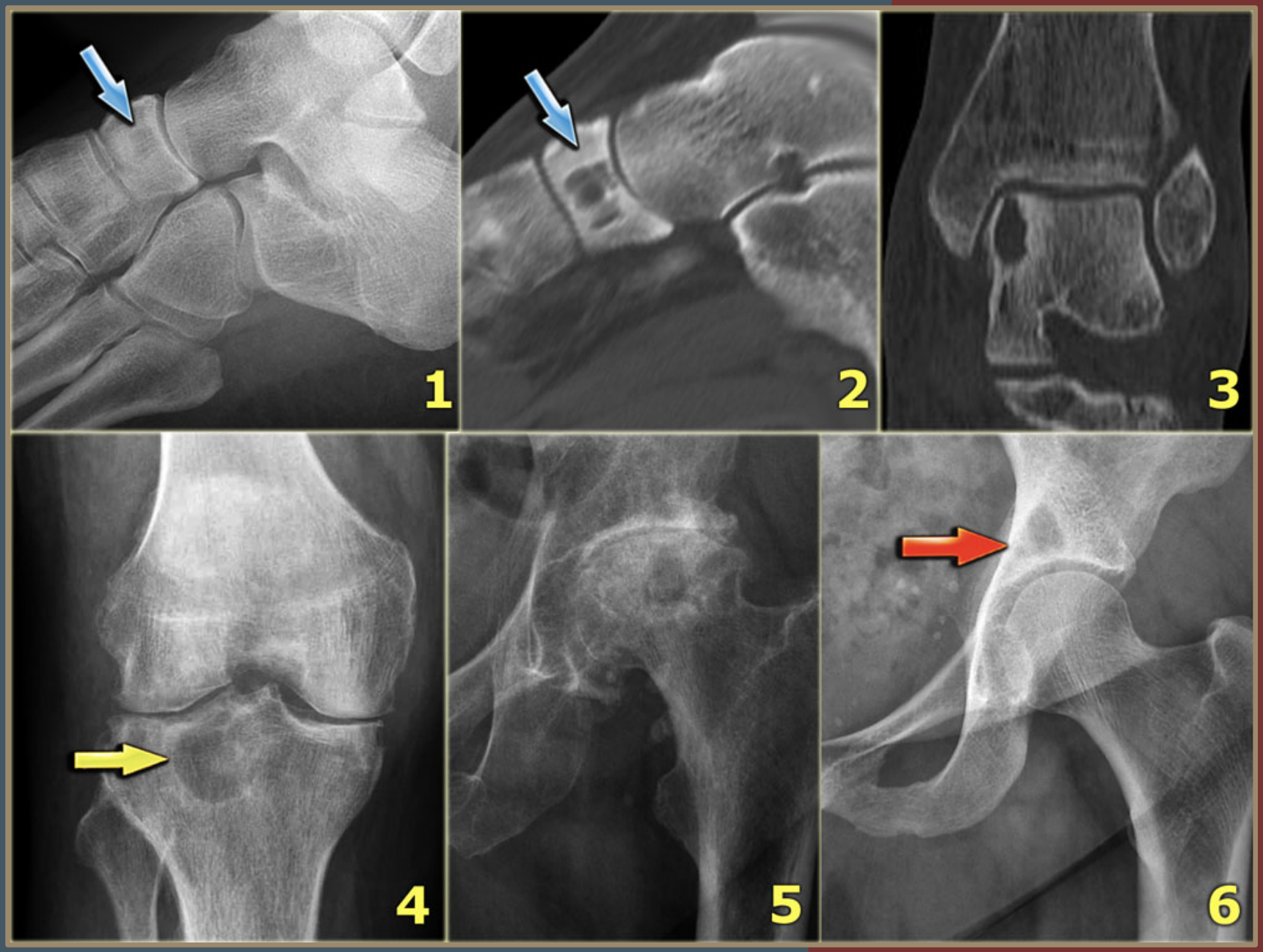
1
2
3
4
5
6

Insufficiëntiefracturen

- Normale belasting op verzwakt bot
- Oudere vrouwen (> 60j) met:
  - postmenopausale osteopenie
  - VG: pelvische bestraling, CS R/
- Pijn
- Sacrum
- Bedrust, pijnbehandeling, belastingsvermindering

Sacrale insufficiëntiefracturen

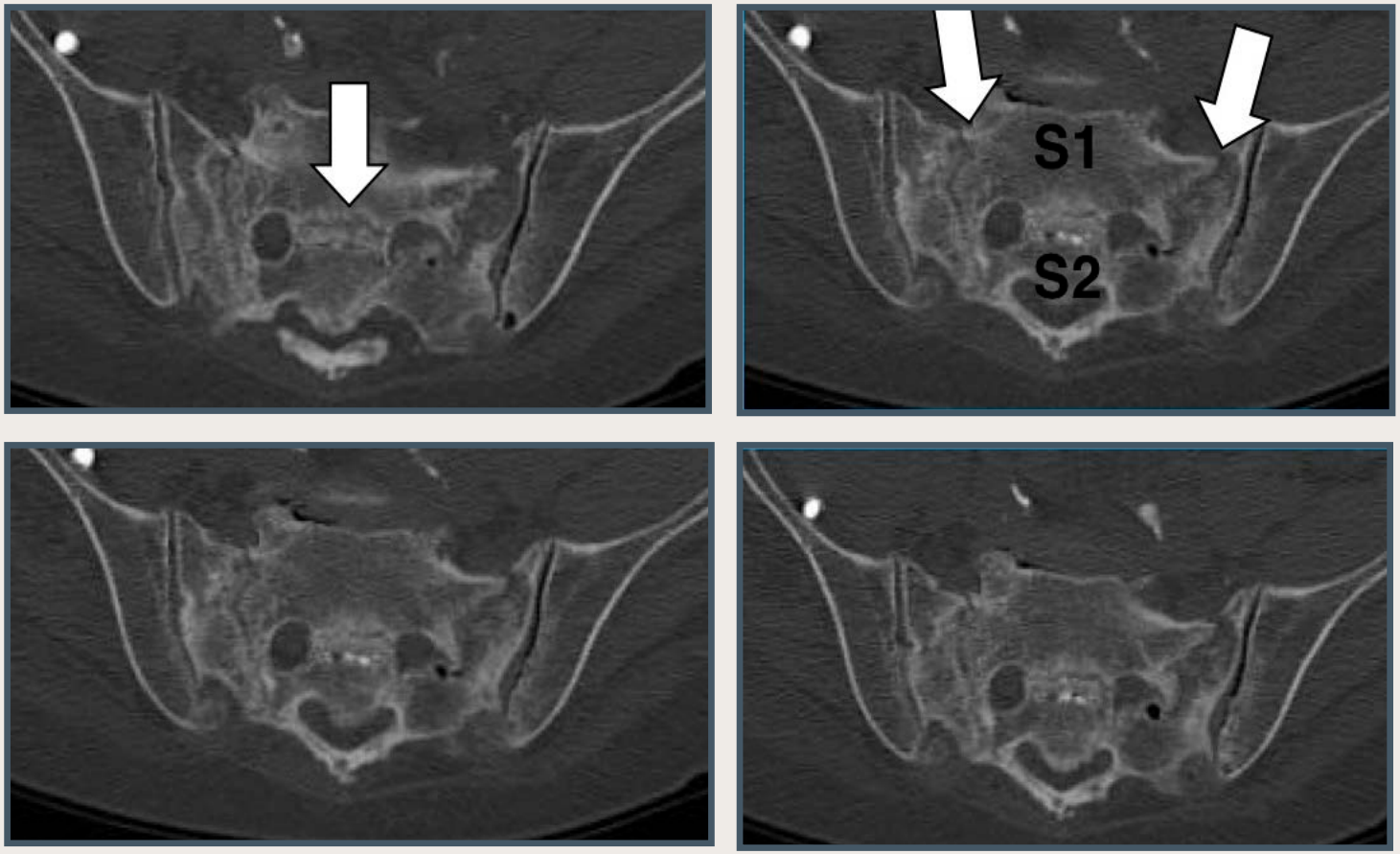


Honda (H) sign
H
Empty bladder!!

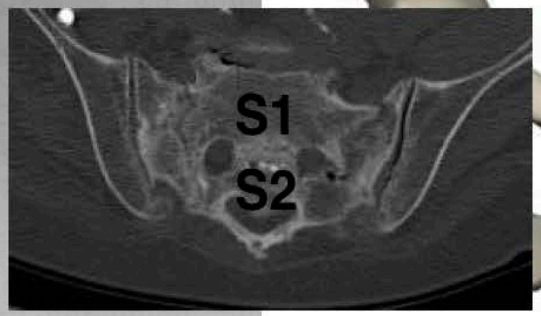
S1
S2

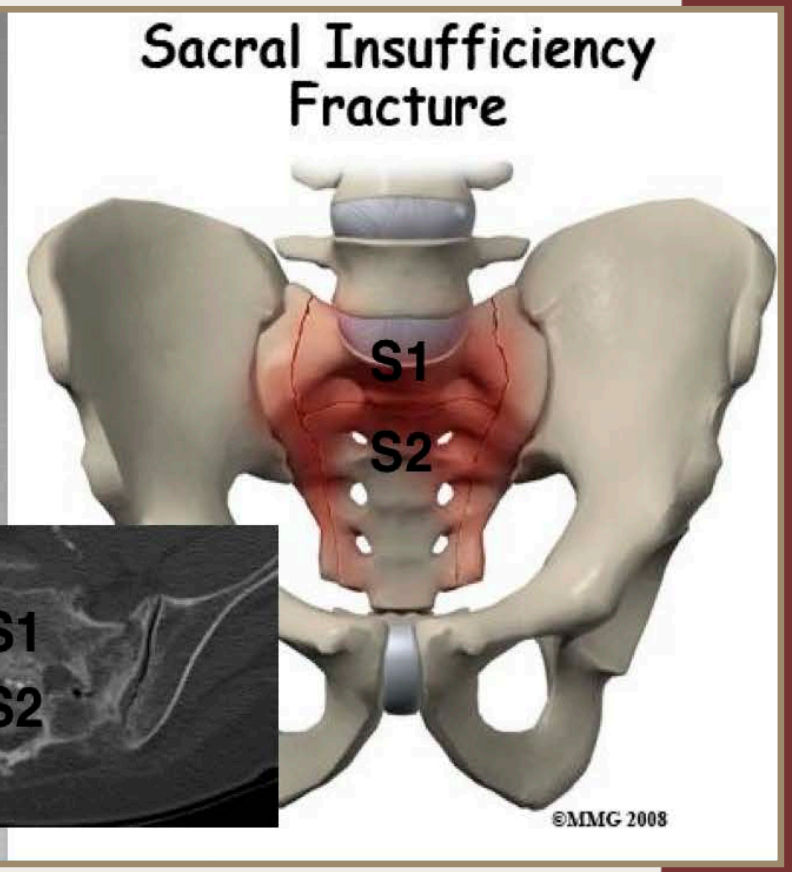
Sacral Insufficiency Fracture
S1
S2
©MMG 2008

Insufficiëntiefracturen pubistakken

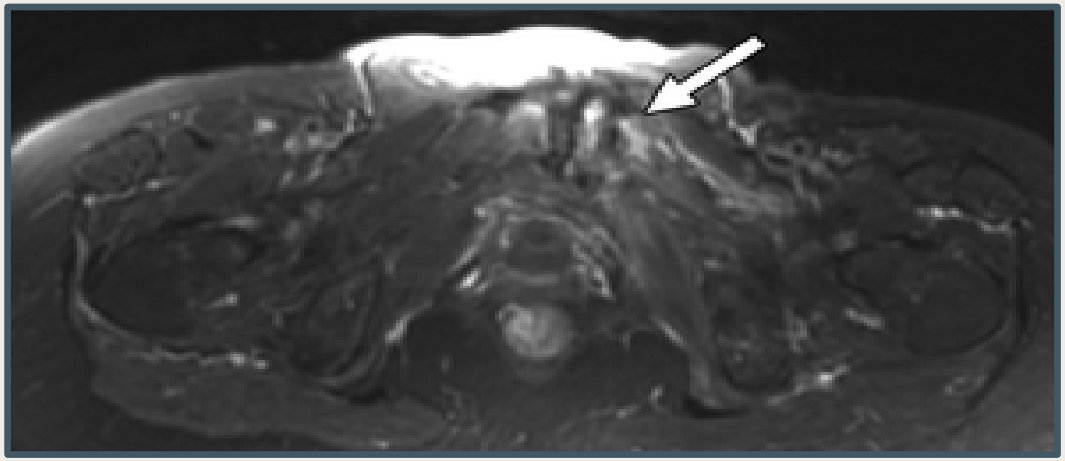

Weke delen aandoeningen:
Gluteus path = rotator cuff path

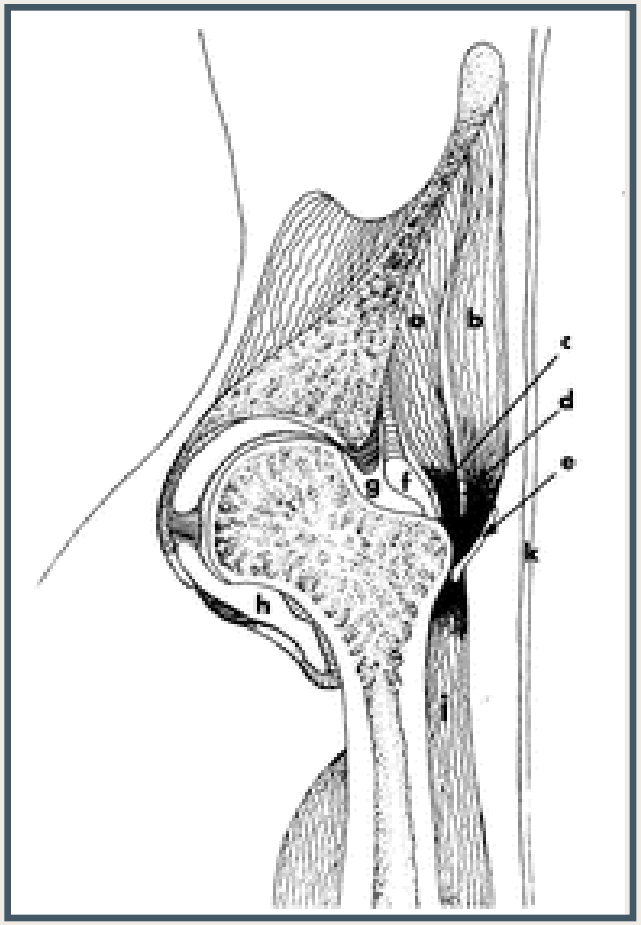

1. trochanterische bursitis
2. scheuren gluteus minimus / medius
3. gluteale calcifiërende tendinitis

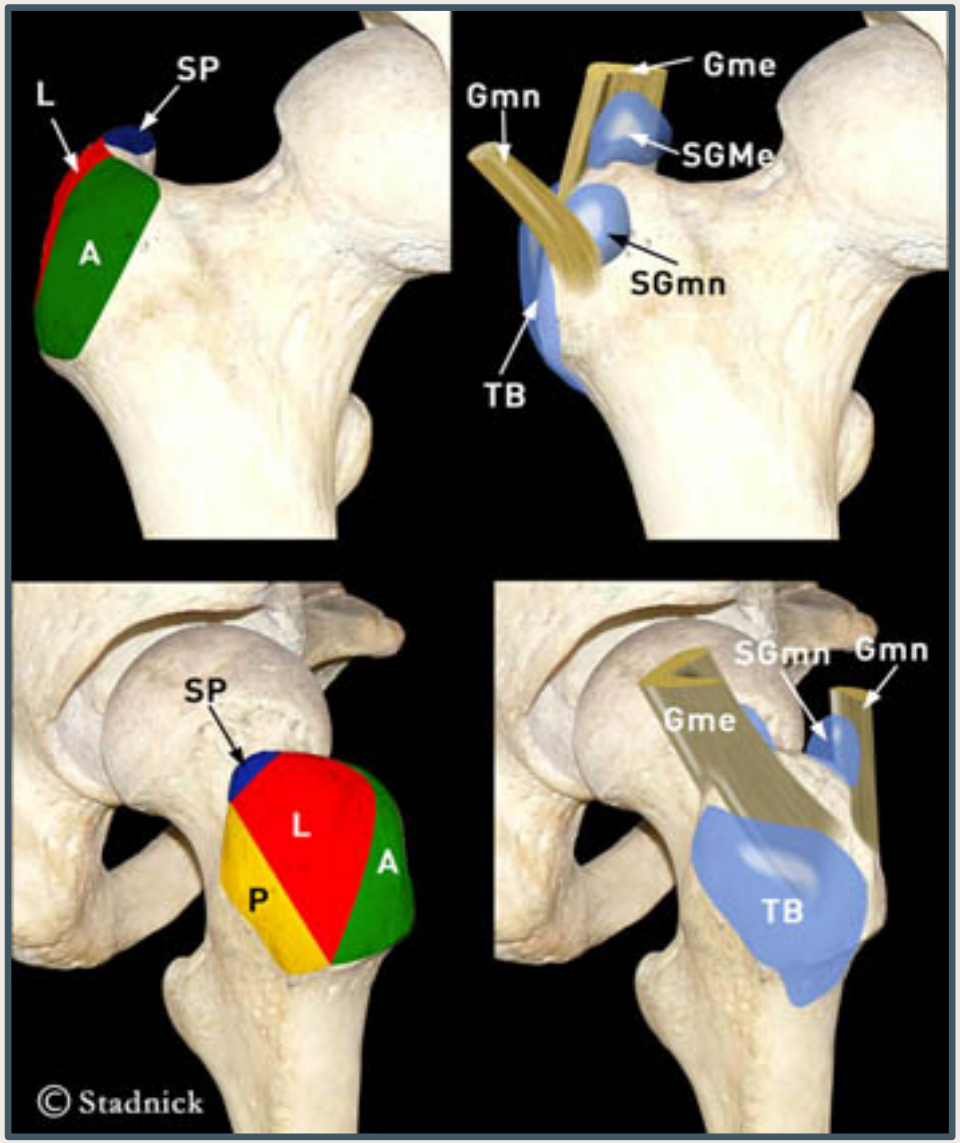
L
SP
A
Gmn
Gme
SGMe
SGmn
TB
SP
L
A
P
SGmn
Gmn
Gme
TB
© Stadnick

Ziekenhuis Oost-Limburg

Ziekenhuis Oost-Limburg

Trochanterische bursitis

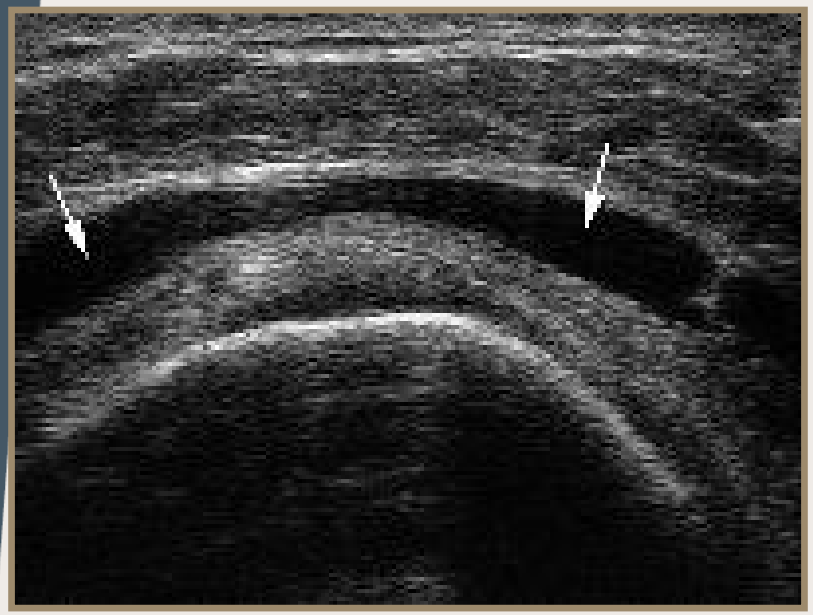

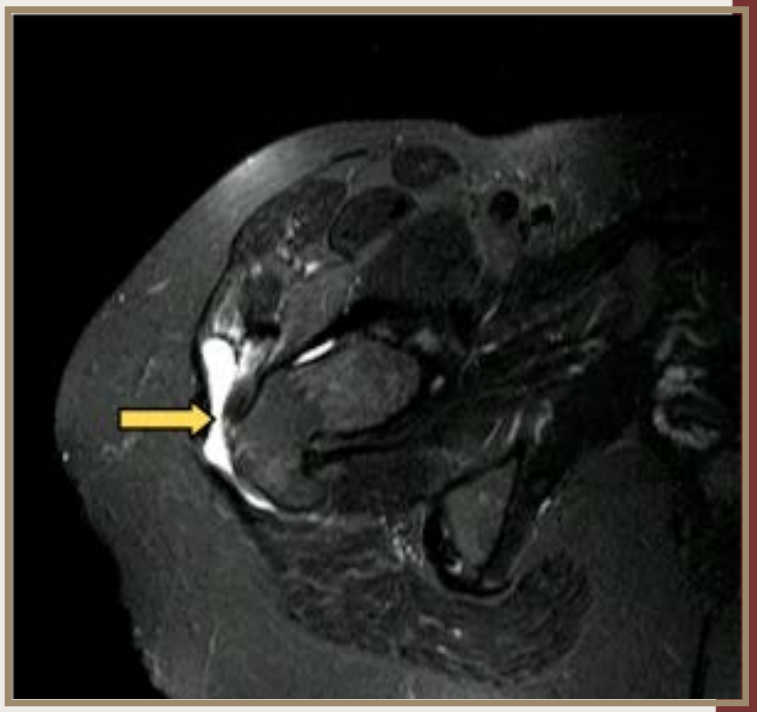

Gluteale calcifiërende tendinitis

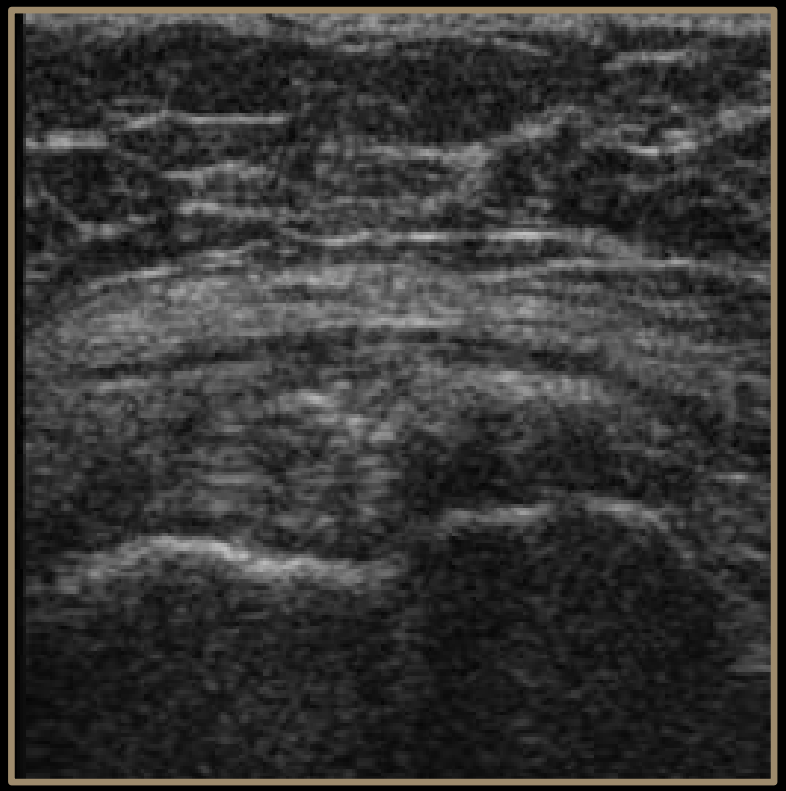

Gluteale calcifiërende tendinitis

Gluteus mediusscheur

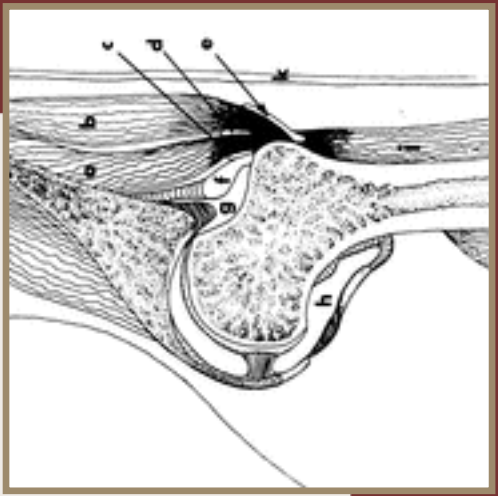

partieel

volledige ruptuur

Gluteus minimus scheur

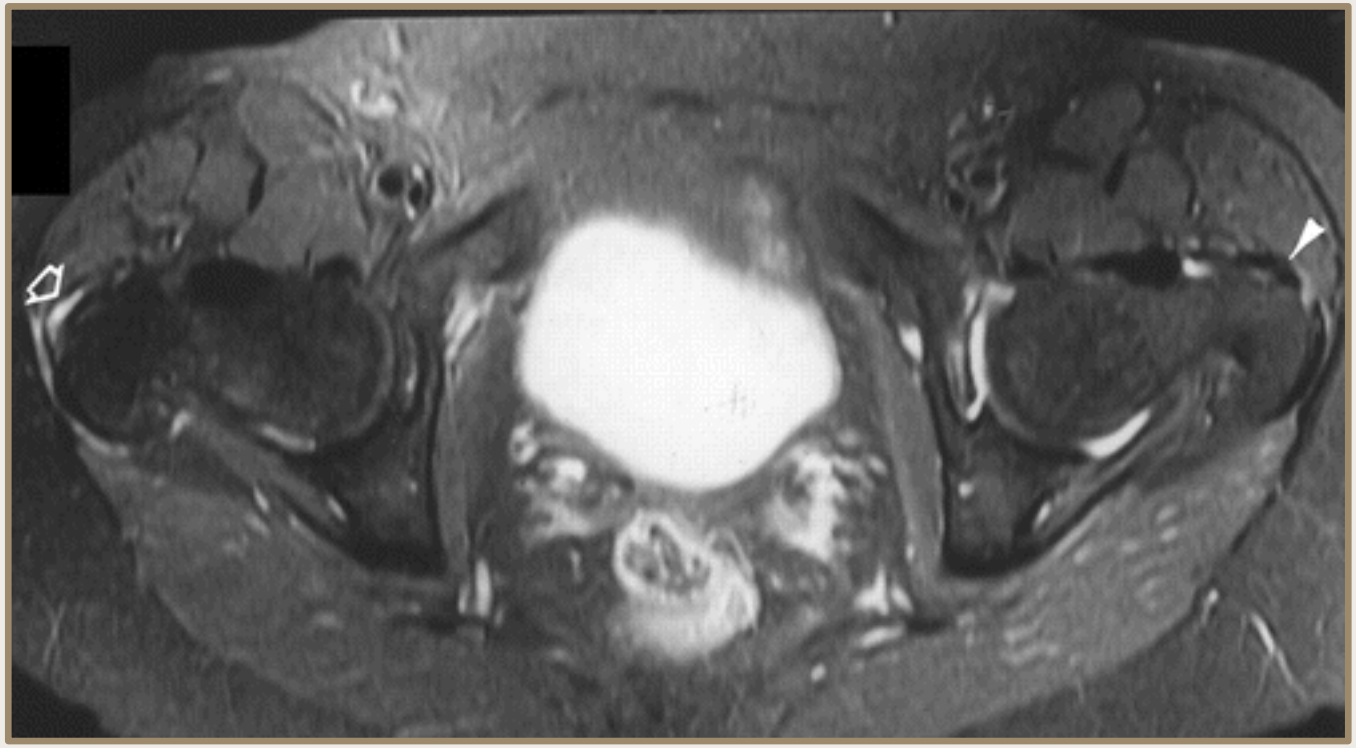

Partiële scheur gluteus medius

KNIEPATHOLOGIE

1. Gonartrose
2. Degeneratieve meniscusscheur
3. Osteonecrosis

RX knie 4 opnames staande

Patiënt 1: baby boomer, 56j

Patiënt 2: man, 62j

R

Degeneratieve meniscusscheur

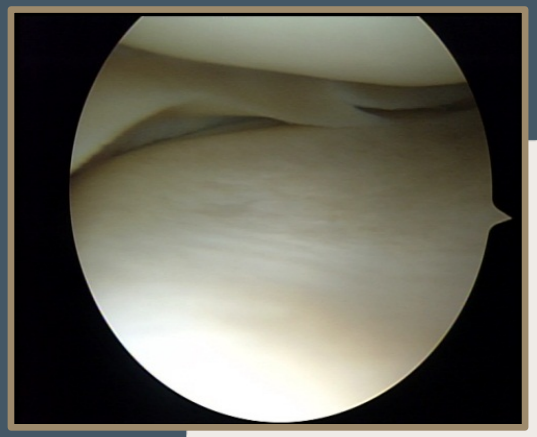

Belangrijk onderscheid

Traumatische meniscusscheur

Degeneratieve meniscusscheur

Osteonecrose van de knie

- Kliniek van spontaan hevige pijn ook bij rust en tijdens de nacht
- Dikwijls vrij goed bewaarde compartimenten op RX
- Wel indicatie voor MRI

Osteonecrose van de knie

SONK = spontane osteonecrosis v/d knie

Oppervlakkig necrotisch letsel subchondrale regio

- mediale femurcondyl > laterale FC > tibiaplateau
- Vroeger: lokale ischemie

  Heden: acute subchondrale insufficiëntiefractuur

Acute subchondrale insufficiëntie

- Chronische mechanische problemen met abnormale stress op bot
  - meniscusletsel
  - osteoartritis

- Condities die het bot weker maken: osteoporosis

Insufficiëntiefractuur mediale FC

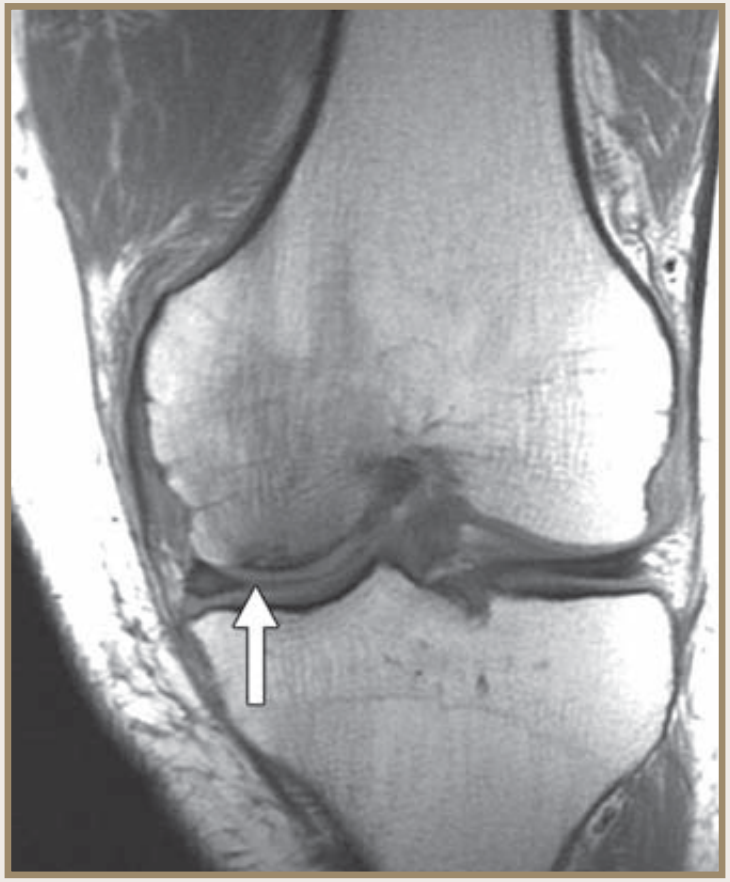

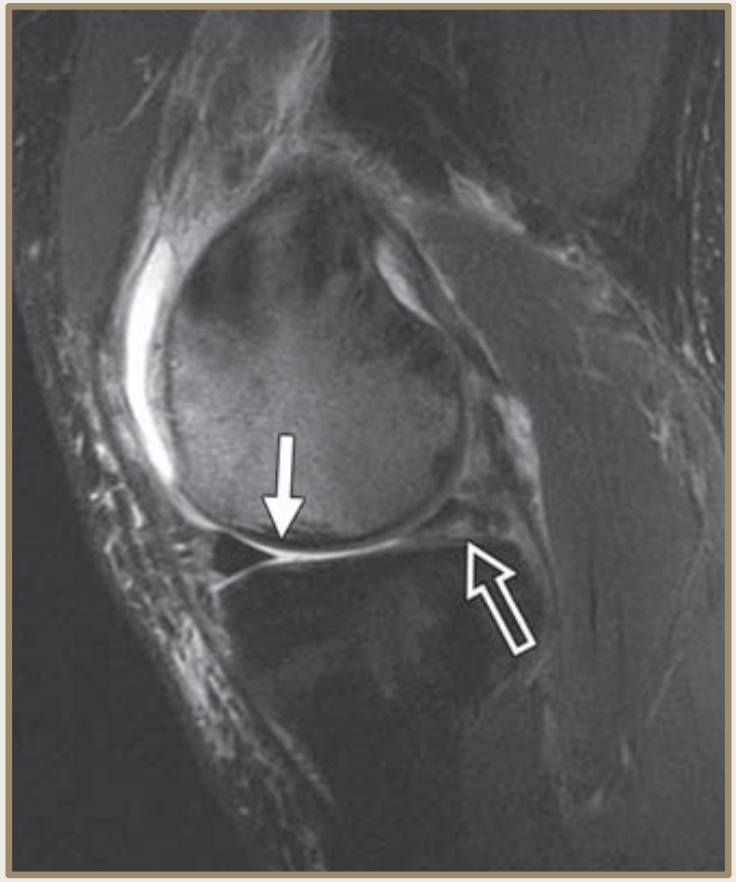

Secundaire osteonecrosis

De schouder



Ziekenhuis Oost-Limburg

SCHOUDERPATHOLOGIE

1. Degeneratie rotator cuff
2. Degeneratie glenohumeraal gewricht

Rotator cuff lijden

- Subacromiale impingement
  - Type 2 of 3 acromion
  - Subacromiale spoorvorming/osteofyten AC
- Tendinosis – partiële /volledige diktescheur

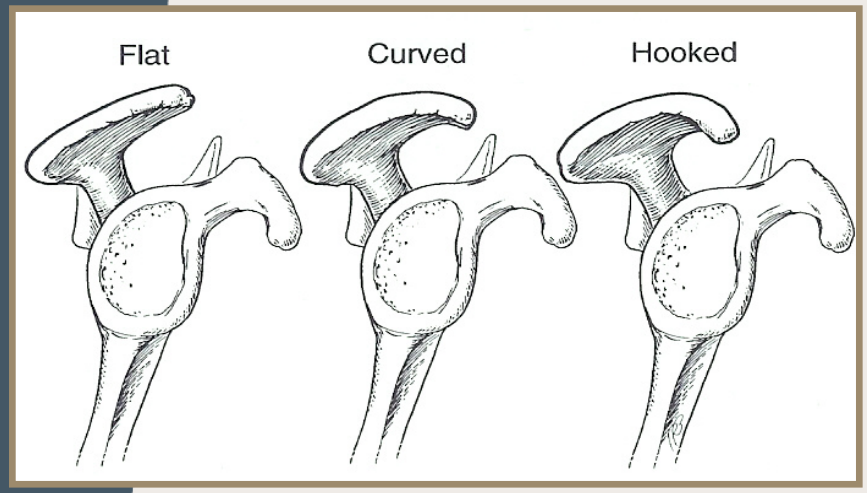

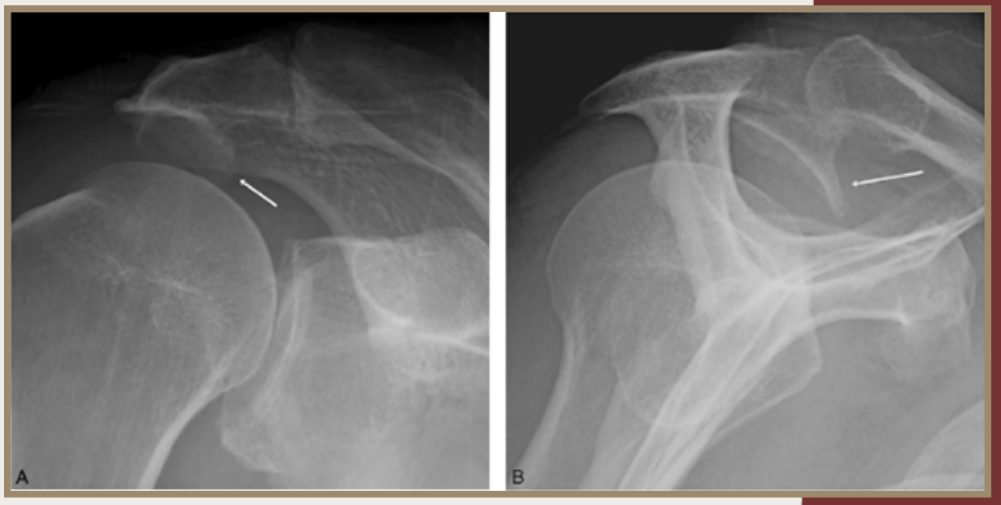

Subacromiale impingement

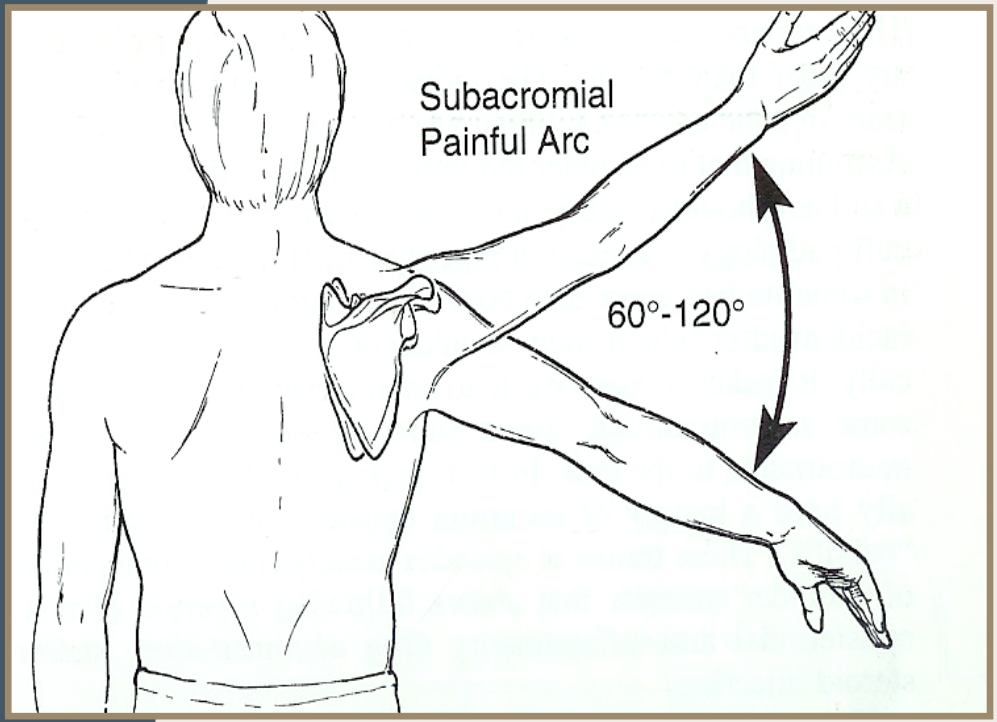

painful arc

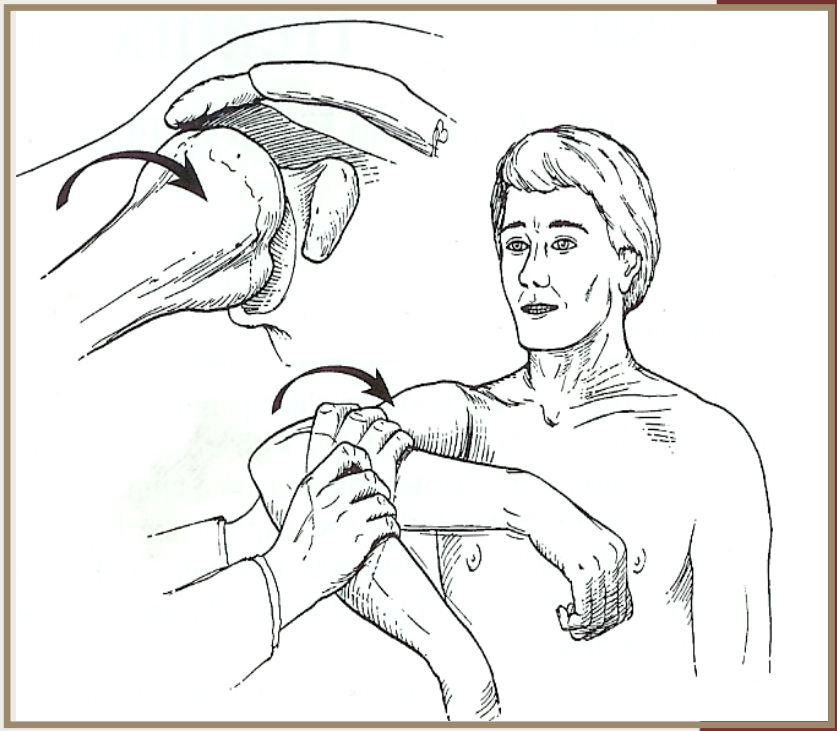

hawkins

Subacromiale impingement/tendinose

RX F/P/outlet en echo

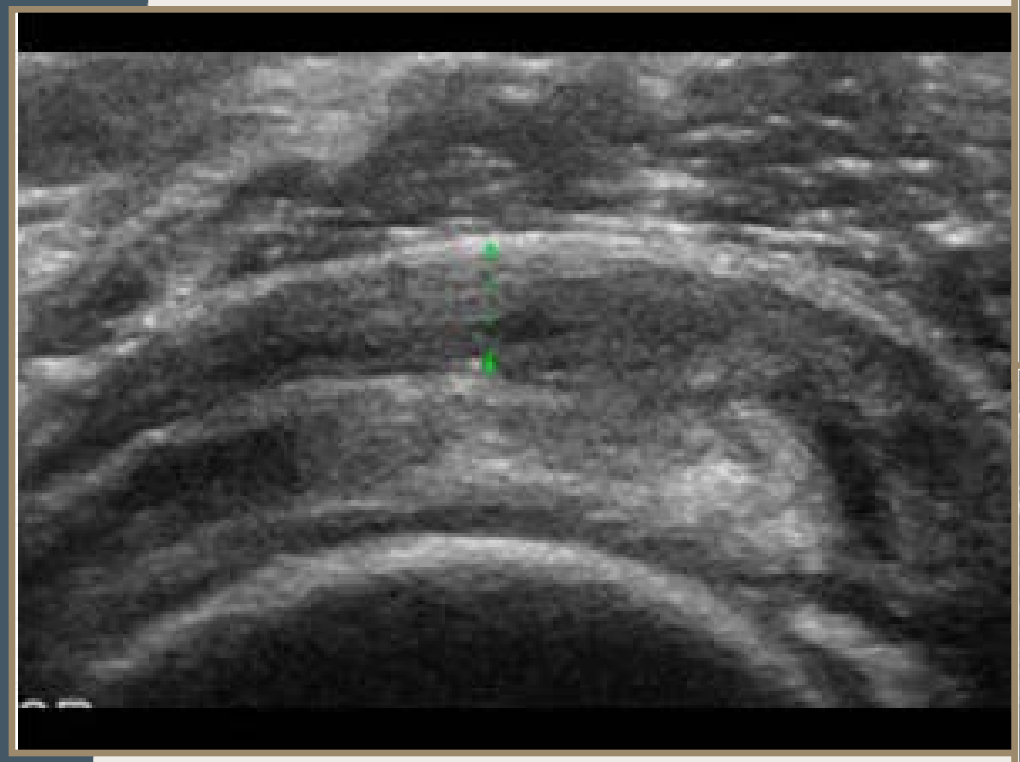

Partiële diktescheur

Partiële diktescheur langs articulaire zijde

Normale pees

Volledige diktescheuren echo

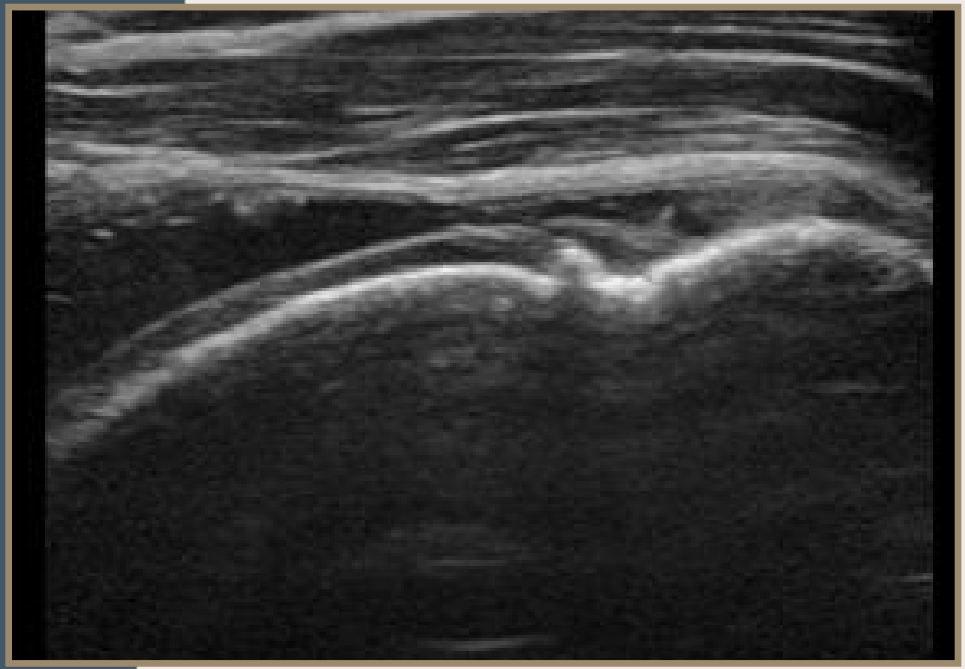

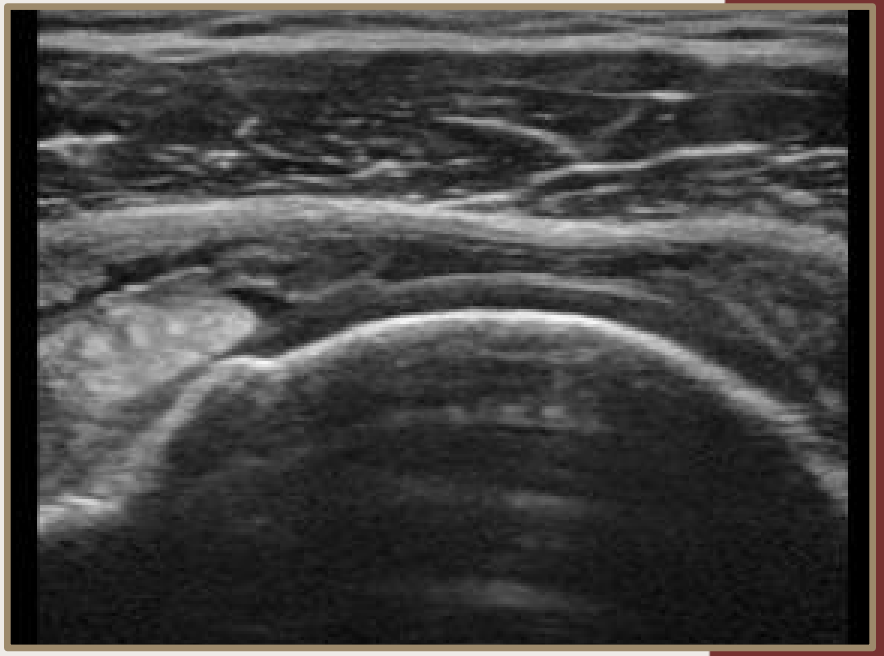

Rotator cuff scheuren

- Lokalisatie:
  - Welke pees
  - Lengte
  - Breedte: anterieur, centraal, posterieur
- Type scheur: Partieel, IT klieving, volledige dikte, massief
- Grootte: lengte + breedte + diepte
- Spierkwaliteit

Partiële diktescheur

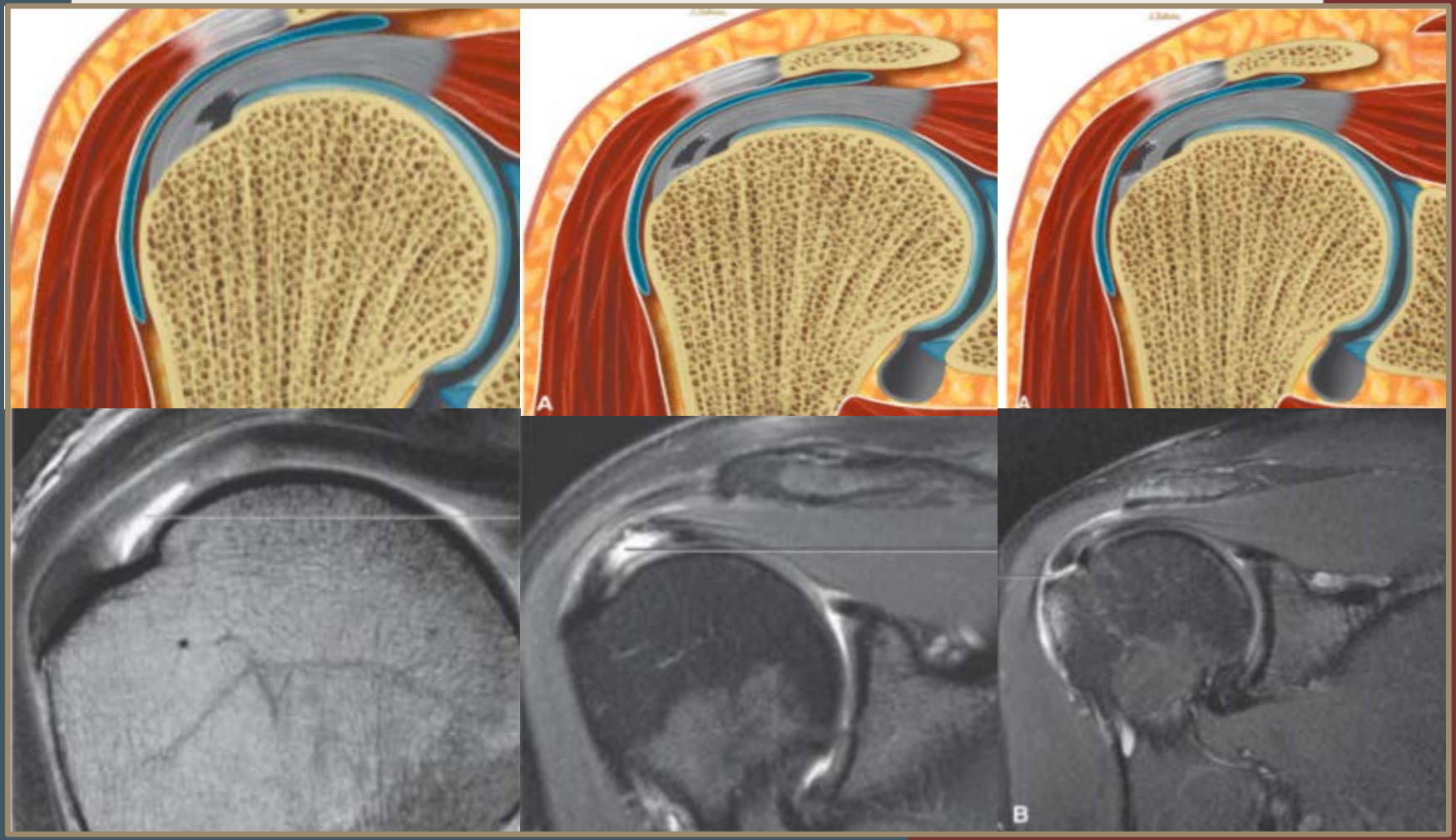

Volledige diktescheur

Peesretractie

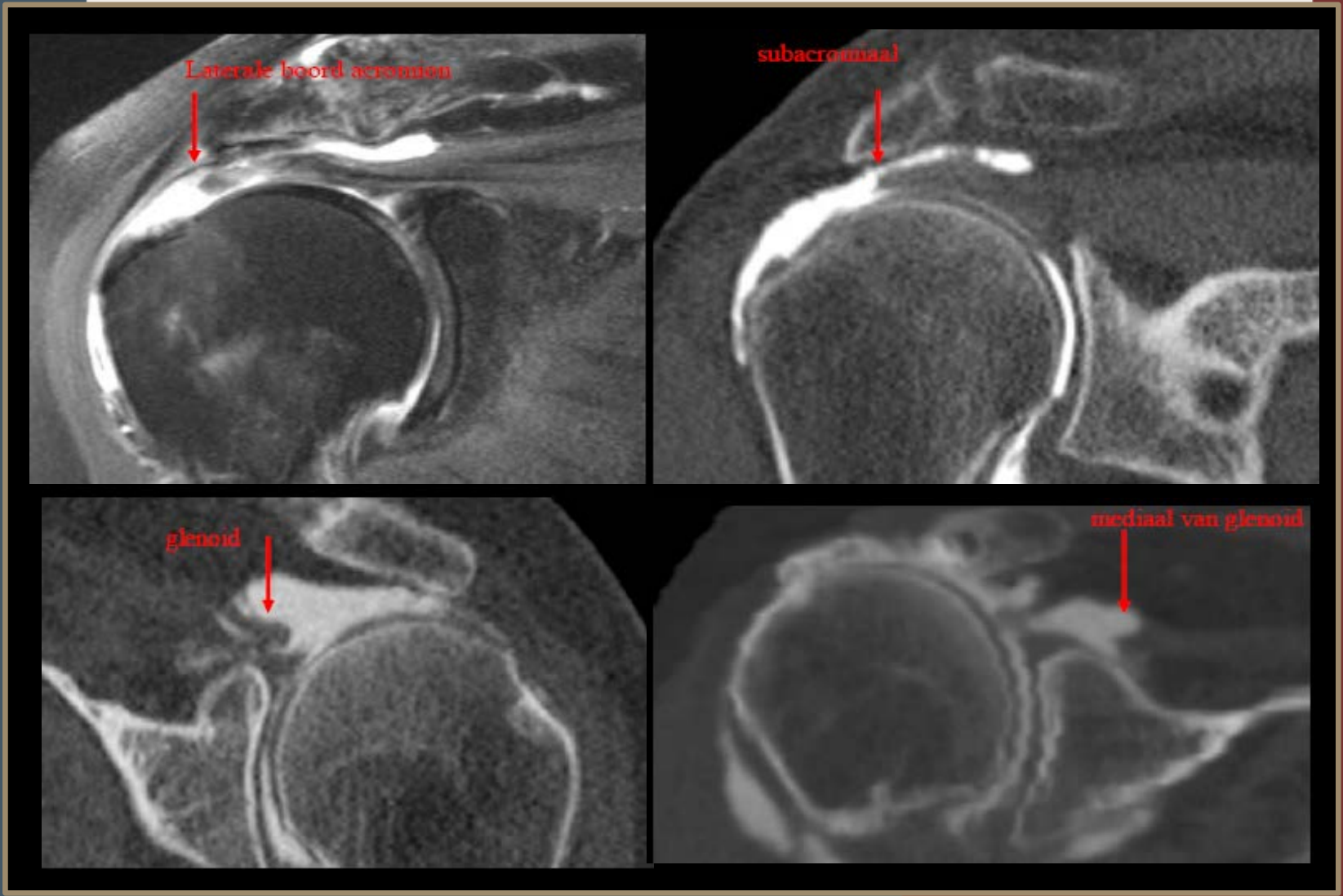

Lipomateuse atrofie?

Rotator cuff scheuren

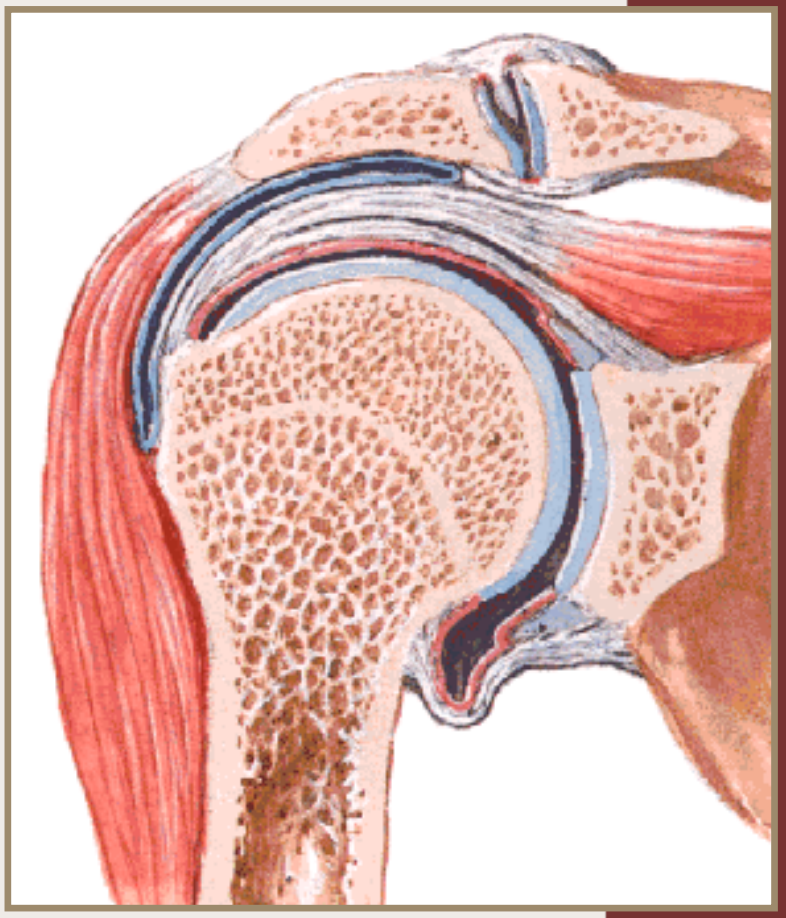

Rotator cuff scheur

Symptomen:

- Pijn deltoidstreek
- Nachtelijke pijn +++
- Kracht – en functieverlies

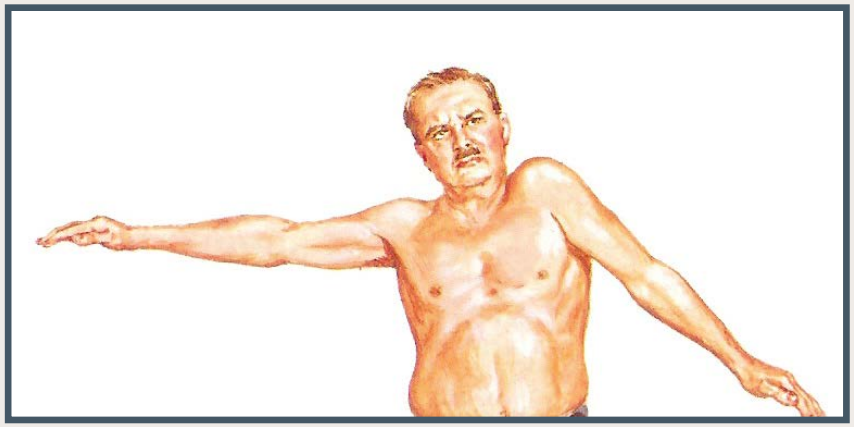

AC artrose

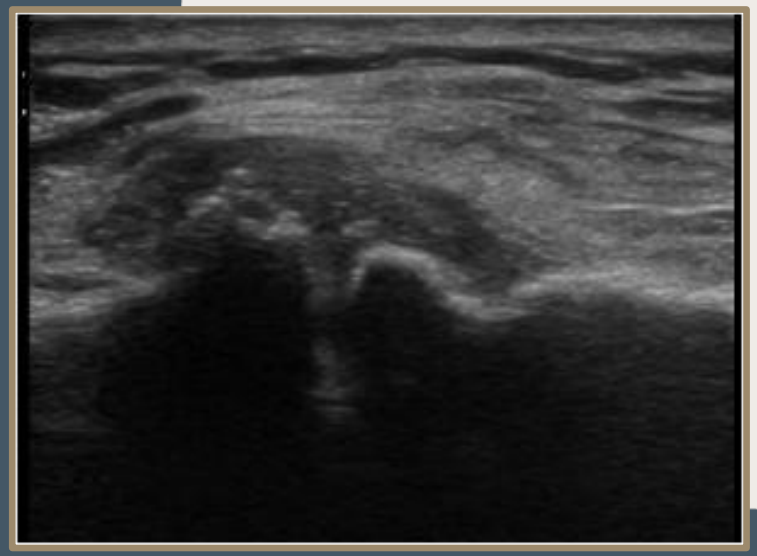

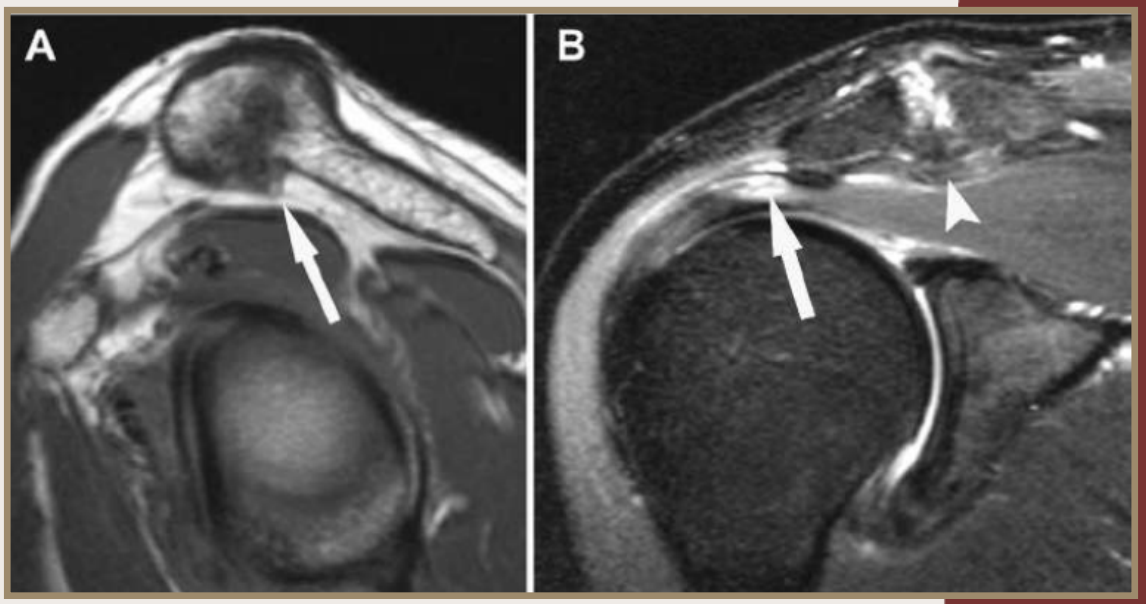

Glenohumerale artrose (omartrose)

- Degeneratie (slijtage) kraakbeen humeruskop en/of glenoïd

- Oorzaak:
  - Primair (artrose als ziekte)
  - Secundair:
    - Post-traumatisch (vb. na fractuur)
    - Rheumatoide artritis
    - Avasculaire necrose
    - Rotator cuff arthropathie

- Diagnose: RX

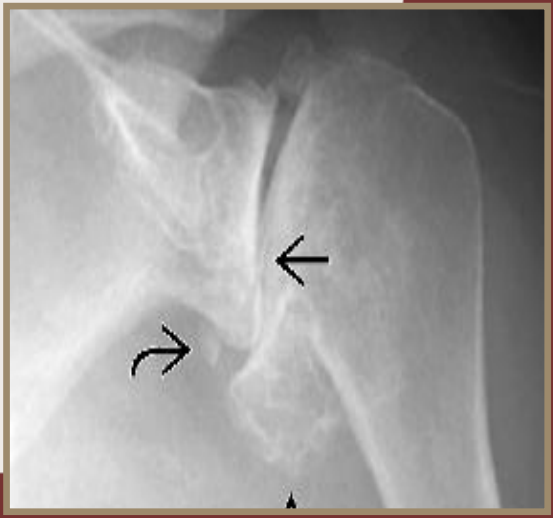

Glenohumerale artrose

- Symptomen:
  - Pijn bij bewegen
  - Mobiliteitsbeperking (stramme schouder)
  - Pijn bij liggen op de schouder

- Behandeling:
  - Conservatief (medicatie – infiltraties)
  - Operatief: prothesechirurgie

Glenohumerale artrose

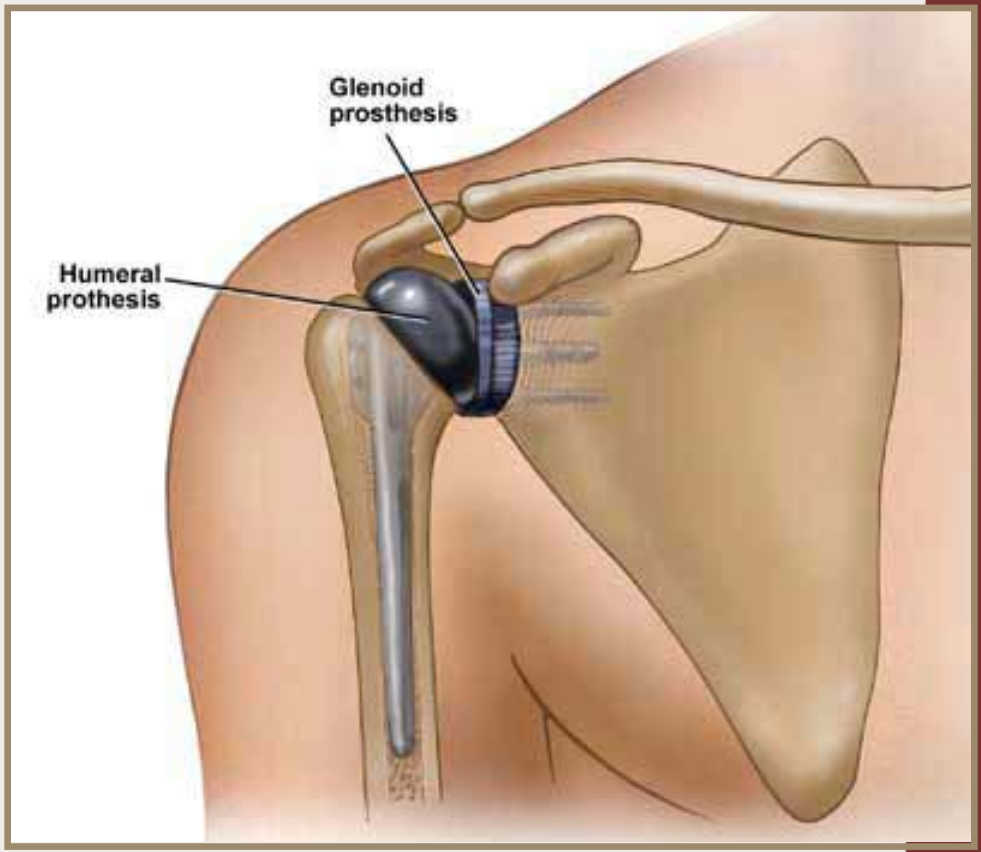

Omartrose bij insufficiënte rotator cuff

Reversed prothese

Frozen schoulder

- Oorzaak niet gekend
- Klinische diagnose
- Ct artro weerstand/ kleine gewrichtsruimte

Lange kop van de bicepspees

Bicepspeesruptuur = Popeye sign


REMEMBER THE TWENTY EXTRA YEARS YOU ADDED TO YOUR LIFE THROUGH CLEAN, HEALTHY LIVING? - WELL, THESE ARE THEM.

YOLO
(You only live once)

Dank voor uw aandacht